



# LE CABINET DENTAIRE


Au cours des années récentes, l'aménagement du cabinet dentaire atteint un degré de perfectionnement incomparable.

Cependant, il ne faut pas oublier les trop nombreux arracheurs de dents, qui ont, dans des positions inconfortables, opéré avec des outils rudimentaires des patients se tordant souvent de douleur.

Une nouvelle conception d'un travail plus ergonomique vise à optimiser le travail au fauteuil, et le praticien se voit doter d'un siège qui lui permet un travail assis.



*Flamme postale avec ancienne installation dentaire*

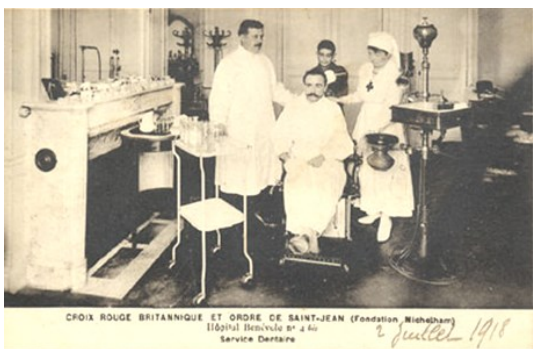

La santé commence en bouche.

*Flamme avec code flash.*

*Affranchissement FRANKIT du 08.10.09 Type Neopost Allemagne (2009)*

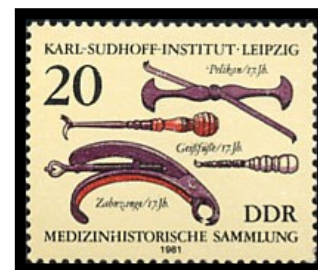Vers le milieu de XIXème siècle, avec la création de firmes d'industrie dentaire, les dentistes commencent à s'équiper de cabinet, avec un fauteuil plus adapté pour les soins.



Croix-Rouge Britannique et Ordre de Saint-Jean (Fondation Michelham)  
Hôpital Bénévole n° 4 bis (France 1918)  
Service Dentaire.

Les premiers tours dentaires électriques datent de 1880. Les connaissances scientifiques acquises durant la 2ème Guerre Mondiale, ont profité à l'industrie dentaire : les premières turbines à eau et air voient le jour et permettent de très grandes vitesses de rotation des fraises, qui permettent d'ôter les éléments cariés des dents ou encore la préparation pour prothèse fixe.

Le patient prend place en position pratiquement horizontale dans un fauteuil qui peut descendre assez bas, ce qui facilite grandement le travail du praticien. Seuls survivants d'une période antérieure, les daviers sont toujours présents et pratiquement de forme identique.



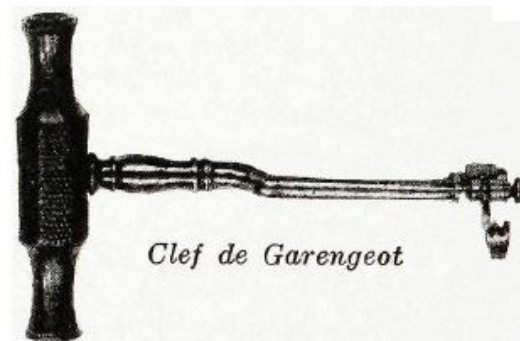
Mini-davier en porte-clés.

&

Timbre avec divers anciens instrument du XVIIe siècle)  
(Pélican-pied de biche-extracteur dentaire)

*Allemagne Orientale (1981)*

Depuis l'antiquité, différents instruments ont été créés pour la chirurgie médicale et dentaire. Le scalpel était déjà connu des Romains. Tout au long des siècles, les chirurgiens ont inventé des instruments en relation avec leur spécialité. Certains instruments portent d'ailleurs le nom de leur inventeur.



Garengéot (Jacques Croissant de). Chirurgien (1688 - 1759), qui fut successivement démonstrateur royal, chirurgien-major du régiment du roi, contribua puissamment aux progrès de la chirurgie. Il fut membre de l'Académie de chirurgie de Paris et de la Société royale de Londres. Son nom est resté attaché à



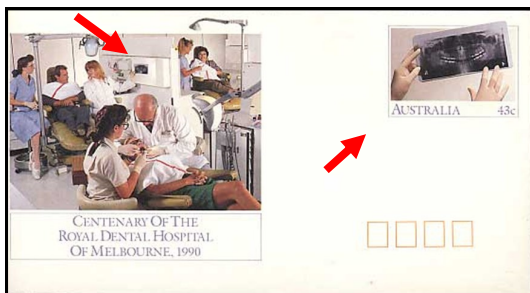
## LE CABINET DENTAIRE

un instrument qui sert à enlever les dents molaires la clef de Garengnot. Cependant il n'est pas l'inventeur de cette clef : il n'a fait que la perfectionner.

A la fin du XVIIIème siècle, des firmes spécialisées ont vu le jour et ont rendu plus accessibles certains instruments, dont ceux en relation avec l'art dentaire : le pélican, le davier, l'élévateur, les clés, les vis, etc...

La radiographie, depuis sa découverte par Röntgen en 1895, se développe rapidement aujourd'hui, et passe également, comme pour les appareils récents de photographie, au système numérique.

Une enveloppe montre le timbre imprimé avec une radiographie panoramique de toute la denture. Un cabinet dentaire est également reproduit en photo.



Entier postal (Australie 1990)

En Australie, l'École de Science dentaire trouve ses origines dès 1884 lorsque la Société Odontologique de Victoria décida d'établir un collège et un hôpital pour la formation des étudiants en dentisterie. L'Hôpital Royal Dentaire de Melbourne fut le premier hôpital dentaire d'Australie et le premier à être reconnu par le Bureau Dentaire de Victoria pour la formation des étudiants. Ouvert le 12 septembre 1890, il se prodigua des soins aux pauvres. En 1892 est créé le Collège Australien de Dentisterie. Le Collège fut affilié avec l'Université de Melbourne en 1904 et le premier diplôme fut conféré en 1906. L'École s'installa sur le même campus que l'Hôpital Royal Dentaire. Les principaux objectifs de l'École sont :

- la promotion de toutes les connaissances en relation avec la santé dentaire,
- le soutien des programmes éducatifs pour une meilleure compétence des étudiants en relation avec les soins indispensables pour la communauté. Aujourd'hui l'Hôpital est composé d'un service d'urgence, de tous les services spécialisés, et de cliniques mobiles pour des soins à domicile des handicapés. Il sert d'Hôpital de stage et de formation pour les étudiants de l'École Dentaire de l'Université de Melbourne, de même que pour les techniciens en prothèse et les infirmières dentaires et soutient les initiatives communautaires pour la prévention de la santé dentaire.


Les dents perdues peuvent être remplacées par des implants en titane, matériau qui donne une excellente

ostéo-intégration.

Cette recherche a été menée par **Per-Ingvar Brånemark** (né en 1929) qui est un professeur, chirurgien orthopédiste suédois. Il est présenté comme le " **Père de l'implantologie dentaire** ".

Sa découverte en 1982 de l'ostéo-intégration ou la fusion biologique des os à un corps étranger, le titane, était sans précédent.

C'est l'une des percées scientifiques les plus importantes de la dentisterie depuis la fin des années 1970.



L'hygiène au cabinet dentaire est d'une importance primordiale, et tous sont équipés de stérilisateurs et autoclaves.



Octave TERRILLON (1844 - 1895)  
Créateur de l'aseptise en France

Un peintre a été également requis pour illustrer des timbres. Il s'agit de Giandomenico Tiepolo (Venise 1727 - Venise 1804) de l'École italienne.



Ghana (1993)

Élève et collaborateur de son père, Giandomenico Tiepolo subit son influence durant les premières





années de sa production. Puis vers 1757, il commence à affirmer sa personnalité. De 1761 à 1770, on le retrouve en Espagne où il travaille avec son père. Après la mort de celui-ci, il est de retour à Venise où il décore le plafond du palais Contarini Zianigo qu'il décore de fresques.

(in *L'Art dentaire à travers la peinture*, par Armelle & Pierre Baron)



Partim du bloc précédent  
L'Arracheur de Dents.

Ces 2 timbres, au centre du feuillet, et séparés par une vignette, font partie d'une planche de 8 valeurs, éditée par le Ghana en 1993 à l'occasion du Bicentenaire de la création du Musée du Louvre. Ce sont des détails d'œuvres de Gian Domenico Tiepolo & Giovanni Battista Tiepolo.

L'émirat d'Ajman est constitué de trois enclaves et est le plus petit des sept qui composent les Émirats arabes unis. En 1972, la Poste fait éditer un timbre, reproduction d'un tableau de Pietro Longhi (1702 - 1785).



L'apothicaire dans sa boutique. (1752)  
Cette carte postale maximum 1<sup>er</sup> jour reprend aussi le thème du timbre.

Ce peintre appartient au genre "peinture de mœurs". Il affirma sa filiation avec une préoccupation capitale de la peinture d'alors, non seulement à Venise, mais aussi dans le reste de l'Europe, à savoir : peindre la réalité.

Il sut ainsi, à travers des compositions raffinées, être le chroniqueur gentiment ironique de la comédie que se donnaient à la ville aristocrates et plébéiens.

Nous connaissons encore un autre de ses tableaux reprenant aussi le thème dentaire :



" Le Dentiste ambulant".

Pietro Longhi, peintre italien, nous a laissé une scène dentaire conservée au Musée Brera à Milan. C'est une scène de carnaval dans laquelle les spectateurs sont masqués et déguisés. (Pierre BARON)


**Le cabinet dentaire.**

**N**iuafu'ou & Tonga

**Niuafu'ou** est une île la plus septentrionale de Tonga, dans le sud-ouest de l'océan Pacifique. Elle fait partie de la Niuatoputapu, ou Niuas, groupe d'îles.

**Tonga** (*Puleanga Fakatuio Tonga*), officiellement le Royaume de Tonga, est un État polynésien souverain comprenant, 176 îles avec une superficie d'environ 750 kilomètres carrés, répartis sur 700 000 kilomètres carrés au sud de l'océan Pacifique, dont 52 sont habitées par ses 103 000 personnes

A l'occasion du 40ème anniversaire du UNDP (Programme des Nations Unies pour le Développement), ces états ont émis un timbre consacré à la santé montre les 4 lettres de l'UNDP.



Dans la 4e lettre P on aperçoit une dentiste soignant un patient.





# LE CABINET DENTAIRE



Cette série de 4 timbres a été émise également au N'iuafu'ou en même temps.



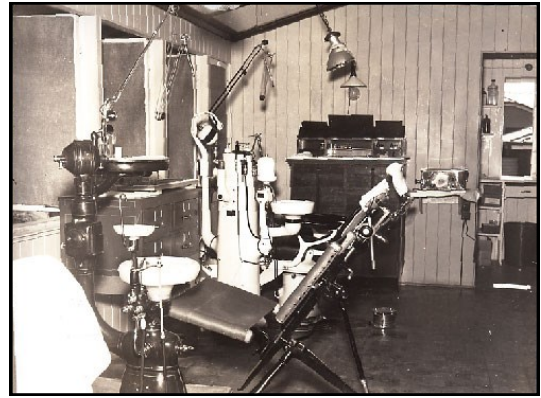
Dans la 3e lettre D on aperçoit aussi une dentiste soignant un patient.




Avant l'émission de ces séries, divers essais d'impression ont été réalisés.



*Essai progressif de couleurs 1 - 2 - 3 avec indication " Specimen " sur les timbres 796 & 797*



Un cabinet dentaire en 1920




Grande-Bretagne : vitrine

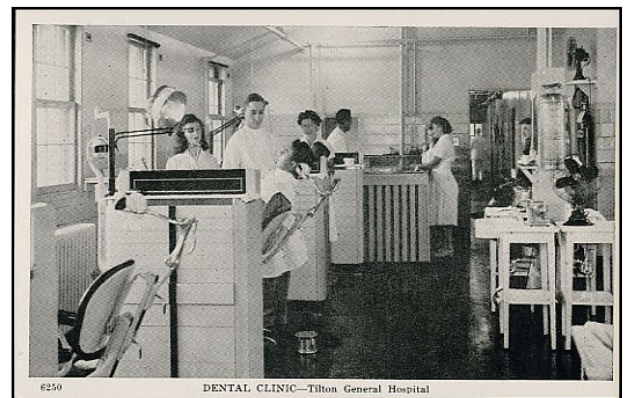


Haarlem (New-York) 2009

## L es Continents Europe & Amérique



Un cabinet dentaire américain en 1910

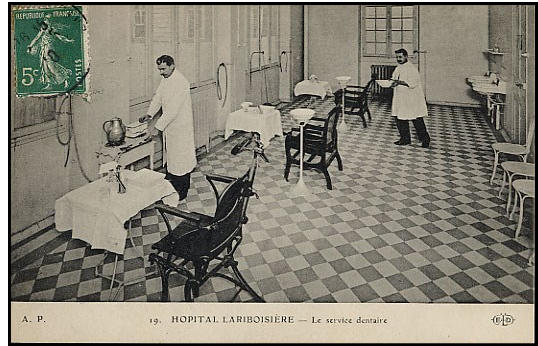

Dental Clinic- Tilton General Hospital

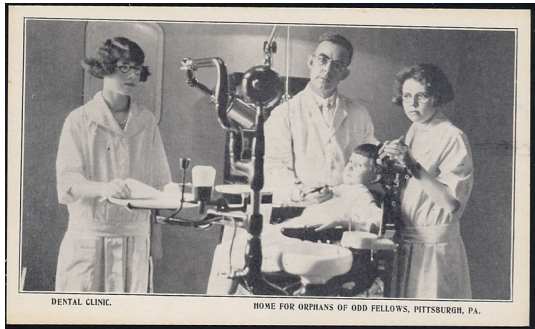




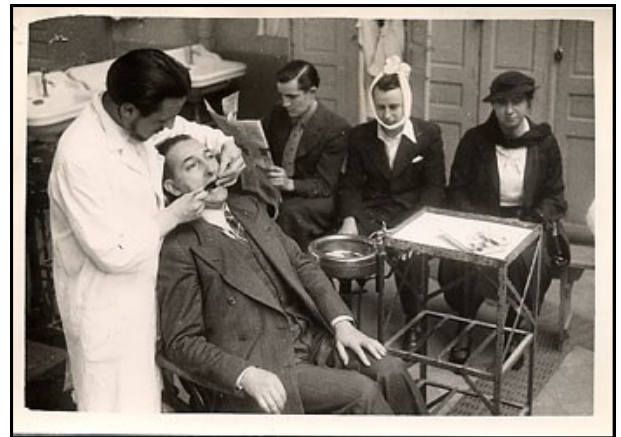Guy's Hospital Dental Department. Conesation Room.



Hôpital Lariboisière—Service dentaire (France ± 1910)



Dental Clinic  
Home for Orphans of Odd Fellows  
Pittsburgh, Pa

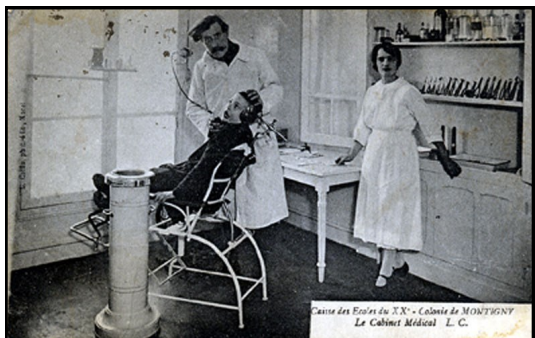


Photographie prise dans une école montrant un jeune au travail...

(Photo autoriséé par la censure allemande)

La jeunesse au travail....

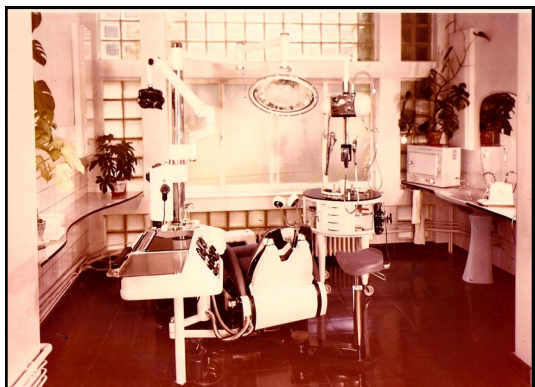Un métier moderne que la jeunesse suit heureusement est l'art dentaire. (France 1941)



Caisse des Ecoles du XXe - Colonie de MONTIGNY  
Le Cabinet Dentaire (France - 1928)

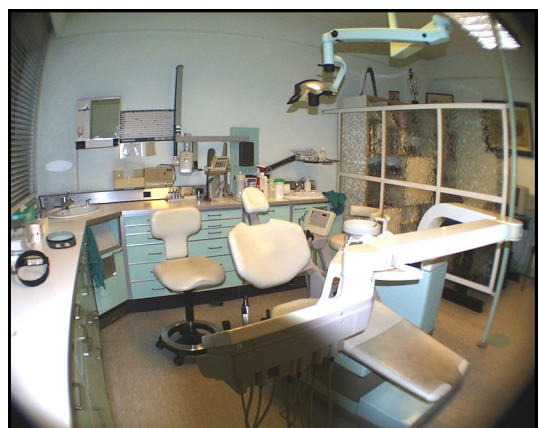

France ± 1935



L'installation dentaire (marque GALLUS)  
de l'exposant à Bruxelles en 1962.

Un des premiers units pour le travail du praticien assis sur un tabouret tournant autour du fauteuil du patient.




et en l'an 2000 en fin de carrière.



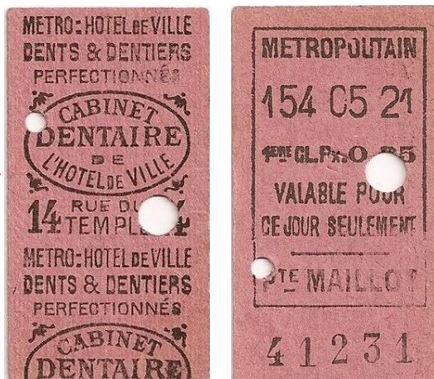

## LE CABINET DENTAIRE

Le **Méto parisien**, construit par une société appartenant à la famille Empain, va être le clou de l'Exposition universelle de 1900. C'est le triomphe de la fée électricité, pour faire de Paris la ville la plus agréable du monde !



Place du Palais Royal

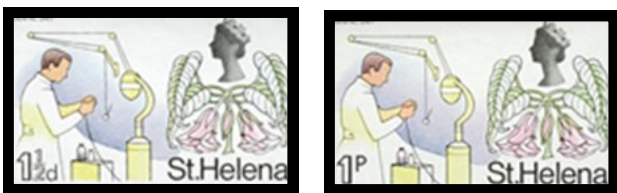

Ticket de Méto avec publicité pour un cabinet dentaire. (1905)

Le ticket porte la date du 154e jour de 1905 à 21h

Les tarifs : 15 centimes pour un billet de seconde classe, 20 centimes pour un Aller & Retour et 25 centimes pour la première classe. Voilà le tarif en "anciens francs" au jour de l'inauguration de la première ligne de métro qui reliait alors la Porte Maillot à la Porte de Vincennes en 30 minutes. Le jour de l'inauguration 30 000 billets auront été vendus.

La philatélie dentaire nous permet d'aller visiter la petite Île britannique Sainte-Hélène, de l'Atlantique sud, à 1 850 km des côtes d'Afrique.



Le changement de monnaie en 1971 a nécessité la réédition du même timbre avec une valeur décimale. (1958 – 1971)

En effet, en 1968, dans une série "Élisabeth II" de 15 timbres, l'un d'entre eux montre un dentiste debout travaillant avec une installation dentaire (unit dentaire).

La Bulgarie était particulièrement intéressée à éditer des enveloppes entières, c'est-à-dire, avec un timbre imprimé directement sur le support. L'image montre un dentiste faisant du dépistage dans une école.



Carte soviétique de propagande (1930)

Le Centenaire du Rotary Club International 1905 - 2005 en Guyane est mis en valeur dans un bloc de 3 timbres dont l'un est consacré à un dentiste rotarien en activité.




Aux Pays-Bas on découvre ce beau bloc un piquage "Mooi Nederland" (Belle Hollande), en 2006, de vieilles demeures. En cherchant bien, on peut y retrouver l'enseigne d'un dentiste.



Bloc de 5 timbres, avec perforations (145 x 75 mm)





Un cabinet dentaire peut également être établi dans une pharmacie.



Vignette (France - 1931)

### Les Continents Afrique & Asie

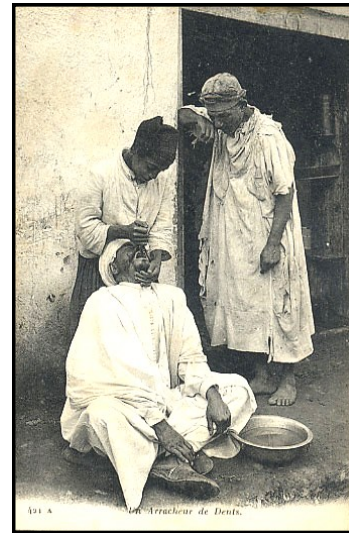
La rue a été longtemps, et reste encore dans certaines régions, un lieu propice de travail d'un "dentiste".

*Pour les arracheurs de dents, il faut aller voir le chapitre "Avulsions" qui leur est tout spécialement consacré. (Page 247).*


A Canton



Le Dentiste itinérant dans le centre de la ville.



Un arracheur de dents Maroc (1916)



L'Opération de Limage des Dents chez les Khas Laos (1907)




Enseigne de Dentiste Tunisie - Bizerte (1906)





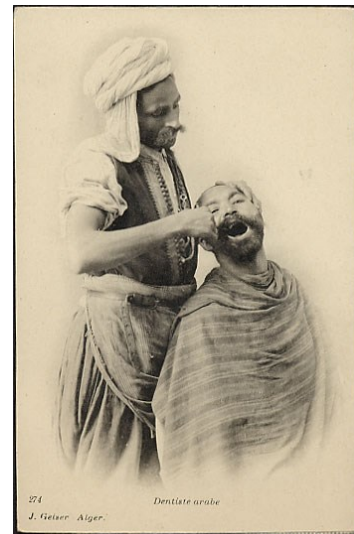Tibet (± 1990)



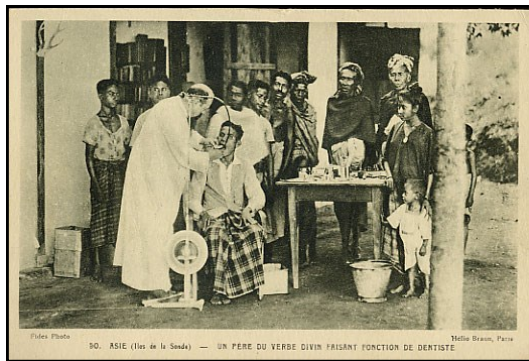Arracheur de dents  
Maroc (Scènes et Types) 1921



Le Dentiste du marché.



Alger. Dentiste arabe.



Un Père du Verbe Divin faisant fonction de Dentiste  
Asie (Iles de la Sonde).



Le dentiste  
Angola ± 1910-1920



Chez le Dentiste.  
Missions d'Afrique (Avant 1926)



Dentisterie  
Mission africaine des Capucines Suisses.



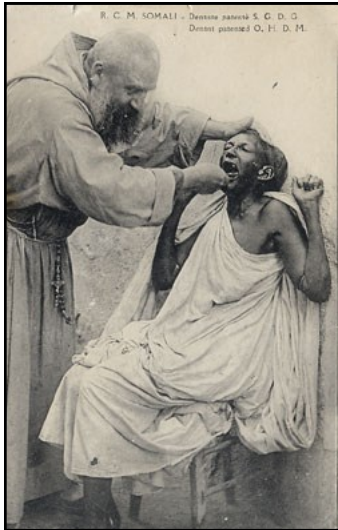


A Wayside Dentist  
Malaisie - 1914

Le cabinet mobile



Inde : une pierre remplace aisément un fauteuil !



Dentiste patenté S.G.D.G.  
Somalie



Voiture de Dentiste ambulante  
(Musée de la voiture à Compiègne)  
Milieu du XIXème siècle.



Dentiste arrachant une dent  
avec une pierre et un bâton

Dans quelques pays, la profession a mis en place un service de soins dans des unités indépendantes mobiles (campagnes de prévention dans les écoles).

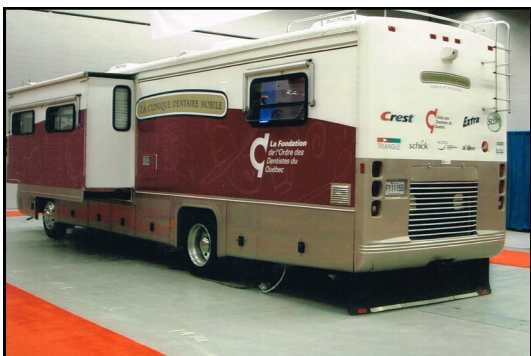

Le Dentiste de rue  
Pakistan



FDC édité par la Société de Médecine Dentaire, à l'instigation de l'auteur (Belgique 1999).

Les armées utilisent souvent des unités mobiles au cours de leurs opérations militaires.



Canada - Bus dentaire de l'Ordre des Dentistes du Québec.



Un Bus social dentaire à Paris propose des soins dentaires d'urgence. L'accès aux soins est gratuit.



Clinique dentaire mobile  
Seychelles (1982)

Ce timbre d'une série de 4 montre l'équipement moderne pour de meilleures conditions de vie. Ils ont été édités à l'occasion du 5ème anniversaire de la Libération (1977 - 1982), dans le cadre des grandes réalisations nationales



Le 28 juin 1977, les Seychelles, un groupe de près de 100 îles, sous le contrôle de la Grande-Bretagne depuis 1794, sont devenues indépendantes. Cet archipel, en partie granite et corail, est situé dans l'Océan Indien. Ces îles, annexées par la France en 1744, doivent leur nom à Moreau de Seychelles, ministre français des finances. Les Seychelles font toujours partie du Commonwealth.


Le **Royal Flying Doctor Service of Australia** est une organisation de secours en Australie qui apporte une aide médicale aux populations isolées du pays.

C'est John Flynn, qui était un pasteur presbytérien et aviateur australien, qui créa le premier service d'ambulances aériennes au monde.

Le premier vol eut lieu en 1928 à partir de Cloncurry, au Queensland. En 1934, l'*Australian Aerial Medical Service* était créé et progressivement un réseau national fut mis en place.



FDC (1957)



Enveloppe 1er jour - Niger (1964)

Organisation médicale mobile nigérienne d'éducation sanitaire.

Le Service dentaire.

Il ne fait aucun doute que la bonne santé bucco-dentaire est essentielle à notre santé et notre bien-être.

La maladie bucco-dentaire est en grande partie évitable avec un accès et des visites régulières chez le dentiste. Cependant, les personnes qui vivent et travaillent dans les zones rurales et éloignées sont touchées de manière disproportionnée par les problèmes liés à une mauvaise santé buccodentaire, en grande partie parce que également 20 pour cent des dentistes travaillent à l'extérieur des grandes régions métropolitaines, et moins de 1 pour cent dans les régions éloignées ou très éloignées.






Les insulaires du détroit de Torres et les peuples autochtones en particulier souffrent d'un degré plus élevé de problèmes et de maladies de santé bucco-dentaire, en grande partie dû au fait que les soins dentaires culturellement appropriés et en temps opportun n'est pas souvent disponible dans les collectivités rurales et éloignées.

Le service est accessible à tous et peut être consulté par des personnes qui vivent ou travaillent à l'intérieur et autour des communautés visitées par le service.

Le service dentaire offre un contrôle simple et propre grâce à une extraction ou des radiographies.

Ce service dentaire permet

- Le maintien oral de la santé.
- Le traitement des affections aiguës et pré-existantes.
- Le traitement de la maladie des gencives.



FDC (1978)

Ce service assure un traitement sans frais pour les patients mais exclut les prothèses dentaires, l'orthodontie, les implants ainsi que la grosse chirurgie.

Pourquoi une bonne santé dentaire est-elle si importante?

La recherche a montré des liens clairs entre une mauvaise santé bucco-dentaire et la santé en général. La maladie des gencives est associée à la polyarthrite rhumatoïde, à des résultats défavorables de la grossesse et des maladies coronariennes. L'infection chronique de la gencive peut également conduire à des complications du diabète.

La santé buccodentaire est le 2ème groupe des maladies plus cher en Australie, avec des coûts de traitement directs de plus de 6 milliards de dollars par an et les coûts des soins supplémentaires dépassant un milliard de dollars.

Malgré le fait que les maladies bucco-dentaires sont en grande partie évitables, les admissions dentaires sont la première cause d'hospitalisation aigüe en Australie.

La **Tanzanie** possède aussi un Service médical aérien.



1980

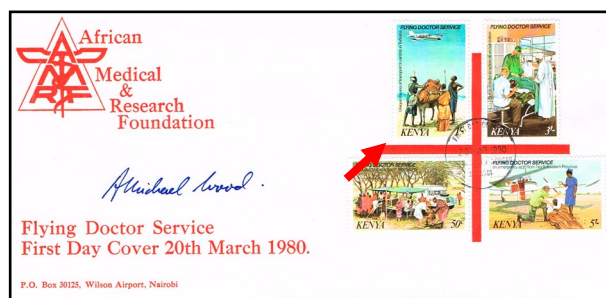
Ce Service médical est un organisme bénévole strictement non lucratif, qui fournit des soins préventifs réguliers, curatifs et des services d'éducation en matière de santé. Il fait aussi le transport aérien pour les urgences médicales.

Le service est basé à l'aéroport d'Arusha depuis 1983. Il exploite deux avions Cessna 206 spécialement équipés.


Le travail se fait dans des régions éloignées qui sont des installations régulières de soins de santé.

FMS a du personnel à temps plein volontaire qui sont les pilotes et un médecin.

Le **Kenya** a créé également un Service médical aérien pour les soins aux populations éloignées des centres.



FDC (1980)







# S TEREOS-VUES

On prend respectivement les vues photographiques de gauche et de droite, à partir de deux points de vue côte à-côte. Si les deux points de vue ont le même écartement que les deux yeux, l'image semblera vue en relief.




704 (a). Such a toothache! He would give anything to have it out.



704 (b). "Just a minute, now. It won't hurt you."



704 (c). A little harder pull than he expected.



704 (d). "With the ice tong. Pull it or bust something."



704 (e). Well, it finally came after making a wreck of the office.

### En 5 scénettes :

(a) : " Such a toothache ! He would give anything to have it out " .

(b) : " Just a minte, now. It won't hurt you. "

(c) : " A little harder pull than he expected. "

(d) : " With the ice tong. Pull ot or bust something. "

(e) : "Well, it finally came after making a wreck of the office. "







**Niue (1977)**

Île de l'Océanie, située dans le Pacifique central par 190 de latitude sud. Découverte par Cook en 1774, Niue est annexée par la Grande-Bretagne en 1900 et passe sous l'administration néo-zélandaise en 1901. Elle a obtenu l'autonomie interne en 1965, en libre association avec la Nouvelle-Zélande.



*Clinique dentaire scolaire*

Un examen régulier portant encore plus pour les enfants, se fait souvent dans un cadre scolaire, avec la collaboration des éducateurs.

**Trinité & Tobago (1972)**



*Le timbre et son FDC, avec bloc.*



**Grenade (1983)**



Centre de santé Dentaire

**Thaïlande (1989)**

Ce timbre a été publié dans le cadre du Cinquantenaire de la Loterie Gouvernementale



Dans le pourtour de l'œil central on peut voir divers personnages dont un Médecin soignant un blessé (en haut à gauche), des coureurs (en bas à droite) Au milieu à gauche, on aperçoit une Dentiste qui prodigue des soins dentaires. (voir l'agrandissement)

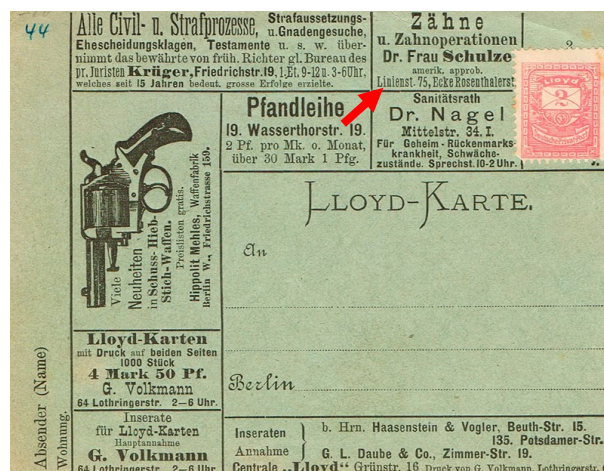
**Pitcairn (1997)**

Les Iles Pitcairn sont situées en Océanie, dans l'hémisphère sud. Ses 55 habitants des îles Pitcairn, représentent le plus petit groupement du monde ayant son propre statut constitutionnel interne. C'est sur ces îles que les 9 mutins du Bounty débarquèrent en 1790 pour s'y cacher avec 12 Tahitiennes, un bébé et 6 hommes noirs.



Les soins dentaires.

**Allemagne (1886)**



*Carte postale avec publicités.*

Le timbre, émis le 18 août 1886 provient de Berlin et a été émis par l'une des nombreuses entreprises privées de courrier. (ici Lloyds)

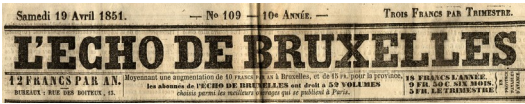



# Emplacements de quelques cabinets dentaires

## Belgique

On retrouve déjà des publicités dentaires dans un journal de Belgique en 1851 !!



**M. ALEX.**  
**CHIRURGIEN-DENTISTE, BREVÉTÉ DE S. M. LE ROI,**  
*Place Belliard, 3, en face du Parc.*  
 Toutes opérations de son art d'après la manière la plus suivie en Angleterre.—De 10 à 4 heures.  
 N. B.—Les honoraires de M. Alex ne sont pas plus élevés que chez les autres dentistes du pays.

**CONSERVATEUR DENTAIRE** Préserve des douleurs de dents, en arrête la carie, les nettoie, les blanchit, les conserve, fortifie les gencives, détruit la fétidité de l'haleine, enlève l'odeur du tabac. Parfum délicieux.—Le flacon. 2 fr.—Pharmacie PHILIPPE, rue Saint-Martin, 123, Paris. Déposé. (Affranchir.)  
 A Bruxelles, chez M. St-Léger, rue des Fripiers, 42. (108)


M. ALEX, chirurgien-dentiste  
*N.B.—Les honoraires de M. Alex ne sont pas plus élevés que chez les autres dentistes du pays. (Sic !!)*  
 & EAU DE PHILIPPE

**A. SASSERATH, Aîné**  
 CHIRURGIEN-DENTISTE  
 193, Rue Royale, 193, BRUXELLES  
 Dentiste des Etablissements d'Instructions des provinces de Brabant, Liège, Luxembourg, Namur, et des Sociétés Mutuelles.



M. A. Sasserath, Dentiste, 98, rue Royale.  
 Exposition dentaire, Section de l'Hygiène, Classe III, Palais de Belgique.

Exposition Internationale de Bruxelles (1910)



Enseigne lumineuse-Bruxelles 1926.

## France




Jeton (France fin XIXème siècle)  
 (cuivre - diamètre 34 mm - poids 12.3 gr)  
 DEVAUX - DENTISTE - ANGOULEME - CHARENTE  
 HOMMAGE A L'INDUSTRIE  
 " Souvenir de l'utile et agréable Hygiène de la Bouche  
 vendu par Deveaux dentiste seul propriétaire ".



Cabinet du Dentiste Bautin  
 Lagny (1909)





EXPOSITION UNIVERSELLE. — L'EXPOSITION DENTAIRE DE M. LOUIS ERNEST AU CHAMP-DE-MARS.

" Dans la vitrine d'un médecin américain, M. Louis Ernest, qui a tous les droits d'être cité le premier, j'ai noté un obturateur très heureusement trouvé, et une suite de dentiers légers et travaillés avec délicatesse, qui se dissimulent eux-mêmes par leur transparence... "

*Dr de Lostalot-Bachoué*

*in L'Illustration, journal universel du samedi 9 novembre 1878.*

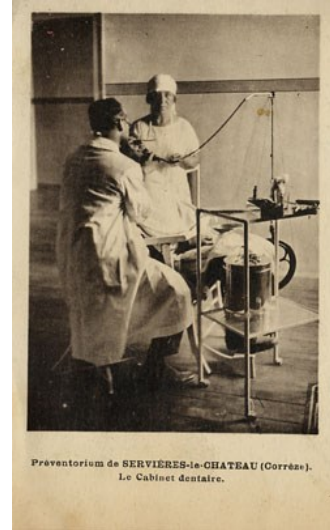




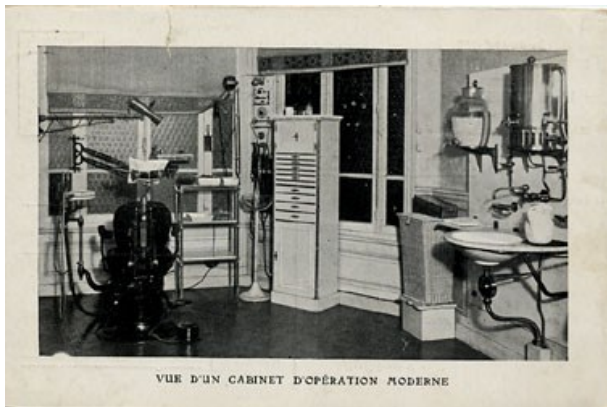
# LE CABINET DENTAIRE



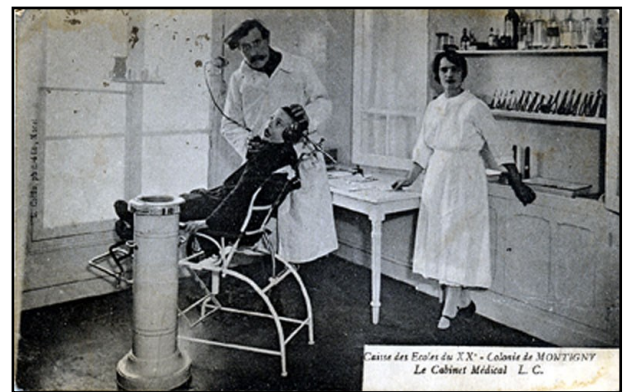
Lettre émanant du cabinet dentaire militaire avec franchise militaire - France (1940)



Préventorium de Servièrès-le-Château (Corrèze)  
Le Cabinet dentaire (1928)



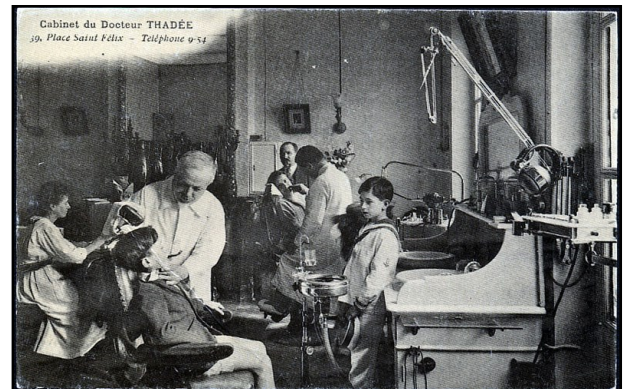
Vue d'un cabinet d'opération moderne - Nancy (1910)




Caisse des Écoles du XXe—Colonie de MONTIGNY  
Le Cabinet Médical L. C.



La Sécurité Sociale - Paris



Le cabinet du Docteur Thadée



Le Cabinet Directorial de la Sécurité Dentaire



Souvenir





Japon



Carte de téléphone

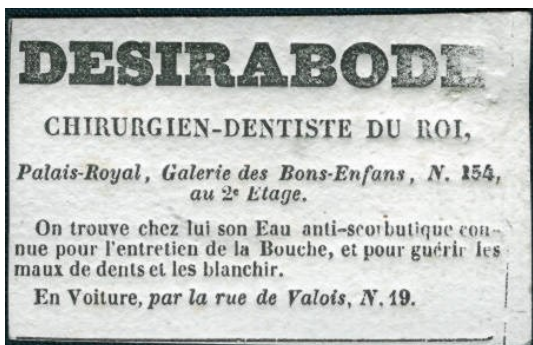


Il le fera breveter le 24 juillet 1835. Ce crampon, d'une seule pièce, exécuté mécaniquement, présente l'avantage de la solidité. Il résiste à toute épreuve, " attendu qu'il se trouve adapté à la pâte minérale lors du montage, et qu'il s'y fixe invariablement pendant la cuisson, par suite du retrait qu'éprouve la dite pâte ". Le travail en est simplifié puisque les deux crampons ou agrafes employés jusque-là nécessitaient l'ouverture d'une coulisse dans laquelle s'adaptait une petite branche de métal. Aucune détérioration ne sera apportée à la dent, puisqu'il est désormais inutile de la présenter au feu. " Le tenon-crampon est adapté à la pâte avant la cuisson tandis qu'auparavant il fallait au moins deux crampons dans la pâte, une coulisse, un tenon en métal et trois ou quatre pailles d'or pour souder le dit tenon aux crampons. De sorte qu'il arrivait que si un des crampons était arraché ou que si le tenon était mal soudé, ou se détachait, la dent tombait ".

Cartes de visite

Antoine Malagou DESIRABODE

(± 1830), né en 1771.



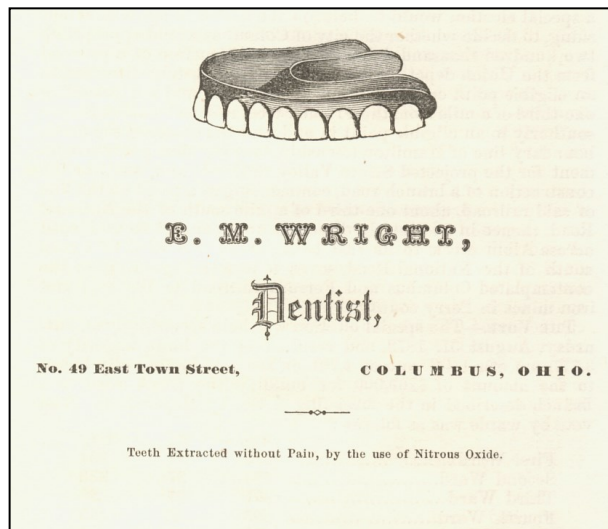
Carte de visite du dentiste DESIRABODE  
( Cette carte mesure 4 x 6.5 cm. )

Il a publié un livre en 1847 intitulé : " Nouveaux éléments complets de la science de l'art dentaire ".

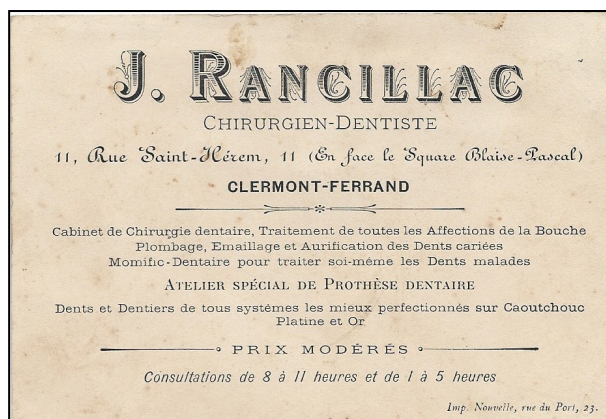Une de ses inventions :

Le tenon-crampon de Desirabode

La solidité des dents minérales, ainsi que leur rétention par rapport à la plaque base, semblent avoir beaucoup préoccupés les praticiens. Antoine Malagou Desirabode, domicilié à Paris, 194 rue du Palais Royal, " frappé des inconvénients qui résultaient pour le public du peu de solidité des crampons destinés à fixer l'appareil dentaire des dents factices, qui résistent rarement au travail de la mastication ", et " mettait les dentistes dans la nécessité de les remplacer, en même temps qu'elles faisaient renoncer le public à leur usage ", invente alors un crampon à pattes, qu'il appelle tenon-crampon.



Un beau dentier en guise d'enseigne



Atelier spécial de prothèse dentaire.





# Cartes porcelaine

La carte porcelaine est une sorte de carte de visite apparue au XIXème siècle, surtout en Belgique. Imprimée à partir d'une lithographie, la carte est recouverte de céruse, qui lui donne son aspect glacé de porcelaine. Les images étaient gravées en utilisant la pierre lithographique, à grains très fins sur laquelle on pouvait dessiner à l'aide d'un crayon gras. Les couleurs les plus utilisées sont l'or, l'argent, le bleu, le rouge, le violet, parfois le vert. Il en résulte que les cartes multicolores ne sont jamais identiques.

La carte porcelaine peut servir de carte de visite au commerçant. Le danger de la céruse ayant été démontré, vers les années 1860, pour celui qui la manipule, on finit par l'interdire et la production de la carte porcelaine s'éteint vers 1865.


**Zéphyr, Fiske FAY**  
(1814 - 1889)  
Dentiste de Londres



Magnifique carte porcelaine très bien dessinée aux traits très finement ouvragés. (125 x 170 mm).


Carte originale illustrée du "Dentiste de Londres" qui travaillait à Bruges & Gand, et plus tard à Bruxelles (Belgique).

Zéphyr FAY est l'auteur, en 1860, d'un ouvrage "Manuel à l'usage des gens du monde".





Les dents, leur éruption, leur entretien, leur remplacement (Bruxelles-1860)

L'auteur cite son père Cyrus FAY, qui reçut de la Société des Arts de Londres, en 1835, la grande médaille d'argent pour ses instruments personnels à l'usage des chirurgiens-dentistes.



in "Chroniques Chirurgicales" du Pr René BOISSON" (Bruxelles - 1970)

Nous lui connaissons une autre carte de visite.




## M.A.F. BREBART FILS

Rare carte porcelaine (1840) du dentiste **M.A.F. Brebart Fils**, fabricant de dents artificielles en métal à Gand, et annonçant sa visite à Anvers.

*M. A. F. Brebart Fils, Dentiste, Grand marché au beurre, N° 5, à Gand a l'honneur d'informer le public qu' il confectionne les pièces artificielles par les procédés les plus nouveaux. Les dentiers métalliques imitent parfaitement les dents naturelles et ont l'avantage de ne pas froisser le gencives, d' offrir la plus grande aisance pour nettoyer la bouche, et de rendre la substitution imperceptible. Il fait des obturateurs du palais de la plus grande légèreté (sans éponges), n' occasionnant aucune gêne, et ne laissant apercevoir dans la prononciation aucune trace de l' absence du palais naturel. M. A. F. Brebart fait d' ailleurs tout ce qui concerne son art, il nettoye les*

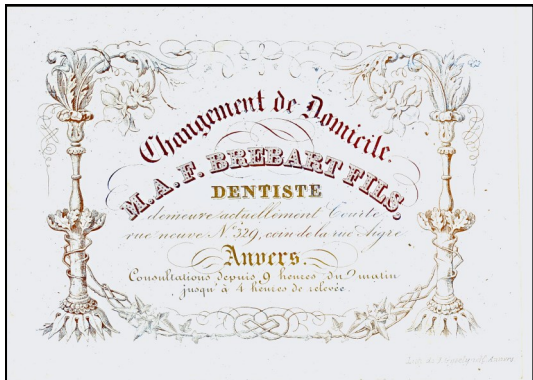




157 x 147 mm – Imprimeur : J. Gyselinck

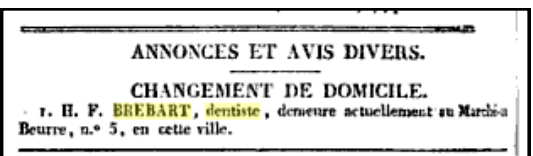
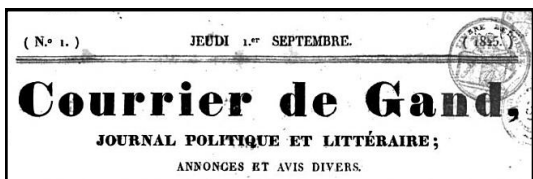dents et les redresse. Il empâte, plombe, mastique ou orifie les dents cariées. On trouve chez lui des poudres et Elixirs approuvés par la Commission médicale et propres à nettoyer les dents, en calmer les douleurs et raffermir les gencives. Arrivé en cette ville pour quelques jours, il offre ses services aux personnes, qui en auraient besoin. Il est logé à l' hôtel des Pays - Bas rue des Menuisiers, à Anvers.

Et une deuxième annonçant son déménagement à Anvers.

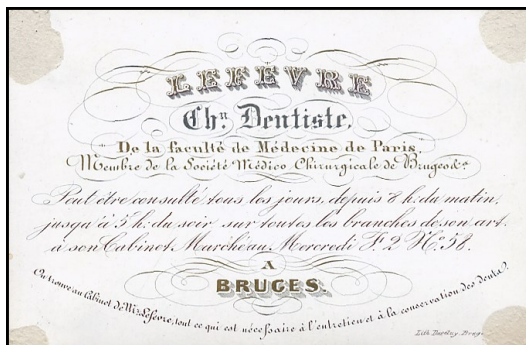


Consultation depuis 9 heures du matin jusqu'à 4 heures de relevée.

Dans ce journal daté du 1er septembre 1885, on lit une annonce de déménagement



Dentiste LEFEVRE à Bruges



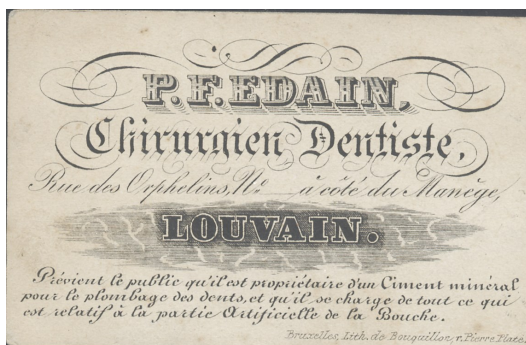
(11.5 x 7.5 cm)

de la Faculté de Médecine de Paris

On trouve au cabinet de Mr. Lefevre, tout ce qui est nécessaire à l'entretien et à la conservation des dents.

P.F.EDAIN


Carte de visite du Chirurgien-dentiste P.F.EDAIN à Louvain.



Préviens le public qu'il est propriétaire d'un Ciment minéral pour le plombage des dents, et qu'il se charge de tout ce qui est relatif à la partie Artificielle de la Bouche.

J. LAPIERE

Dentiste à Tournay (± 1840)

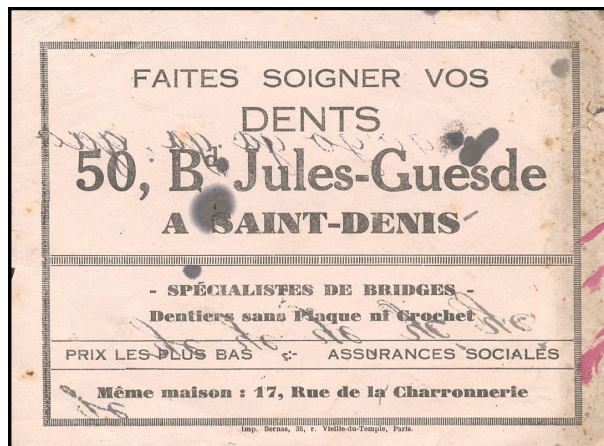

Extraction de dents, nettoyer, limer, plomber. Dents artificielles en tous genres.

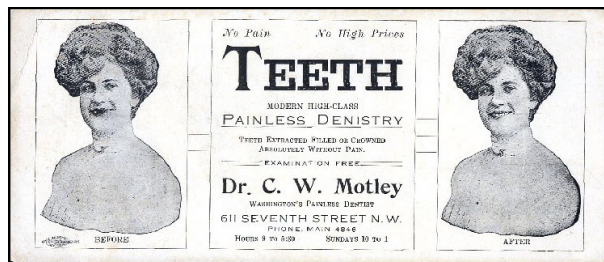
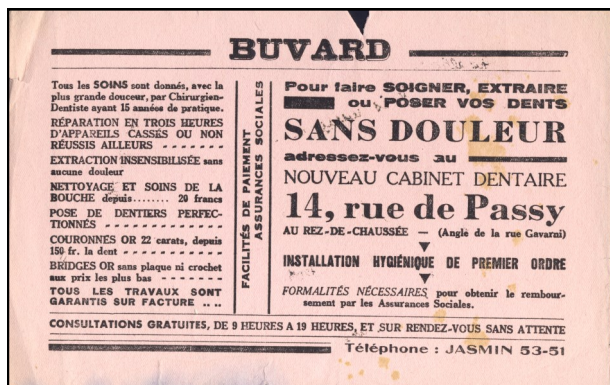
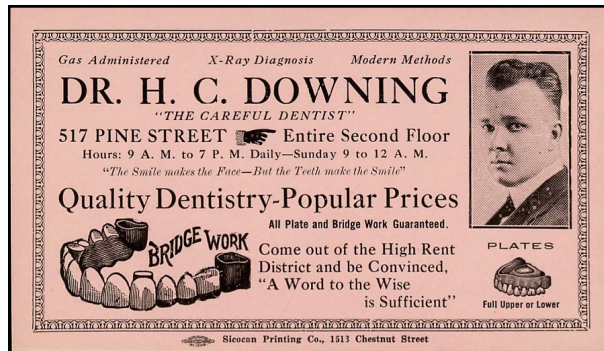
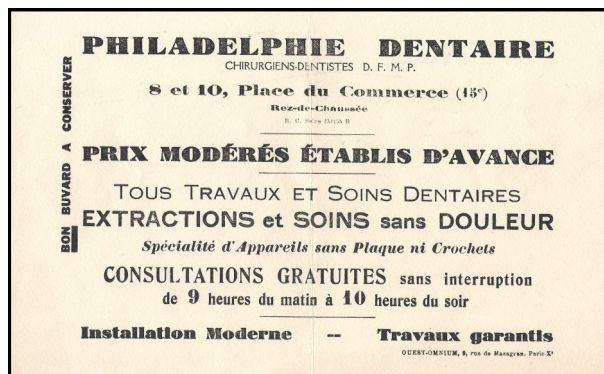
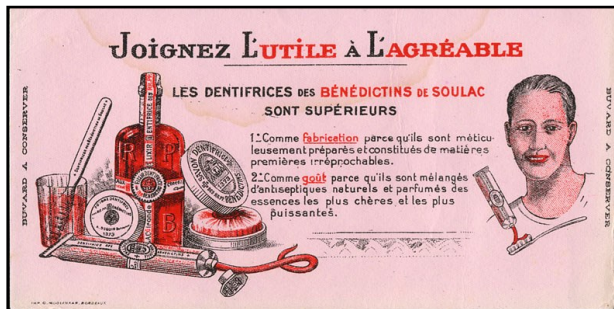
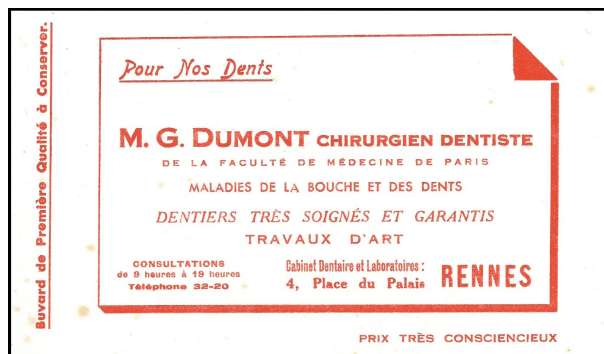
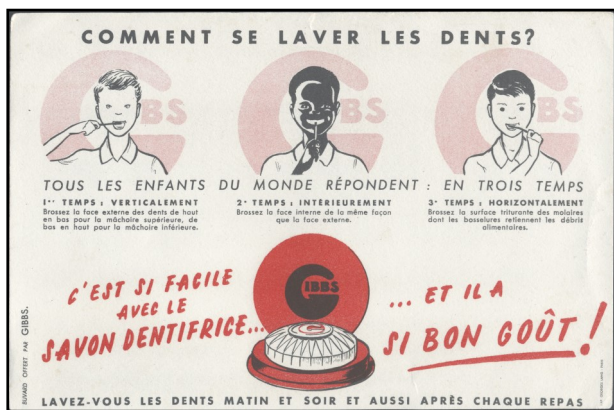

Et une carte de déménagement



Publicité sur les buvards







Reconstitution d'un cabinet dentaire (ca. 1880)

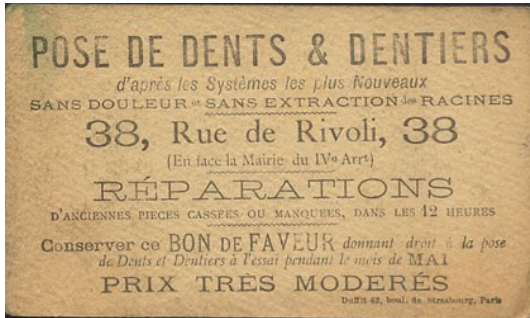Medicinhistoriska Museet, Stockholm





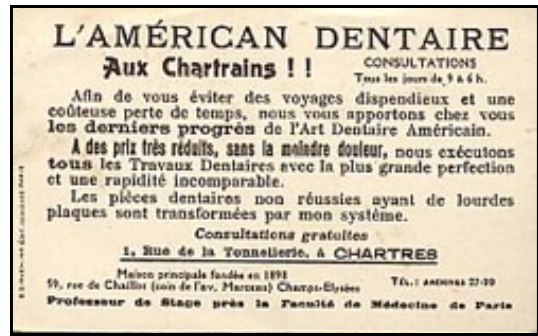# C

artes publicitaires



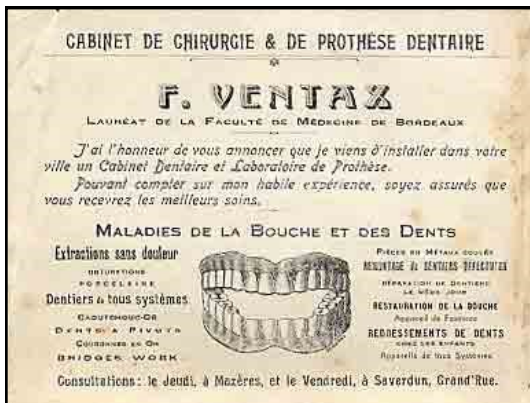Pose de Dents & Dentier à l'essai pendant le mois de MAI !!!!

France  
Prospectus ± 1900  
(10.5 x 13.5 cm)



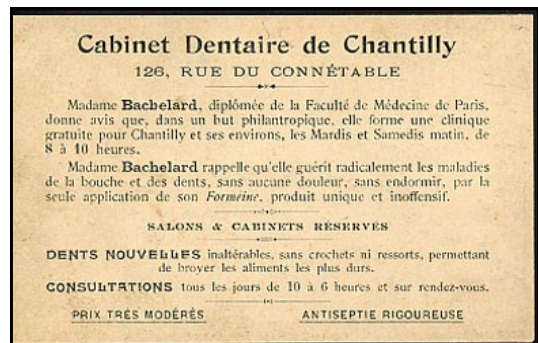L'Américan Dentaire

... nous vous apportons chez vous les derniers progrès de l'Art Dentaire Américain...



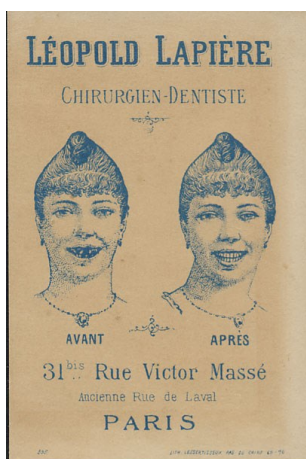F. VENTAX s'installé en Ariège (près de Toulouse)

France  
Carte de visite publicitaire.

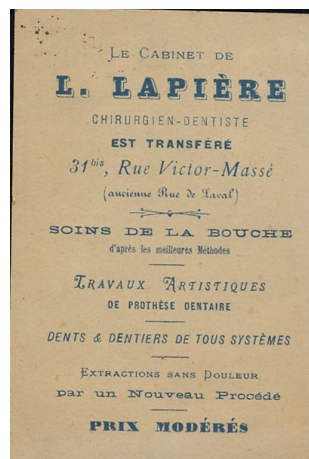


Cabinet dentaire de Chantilly

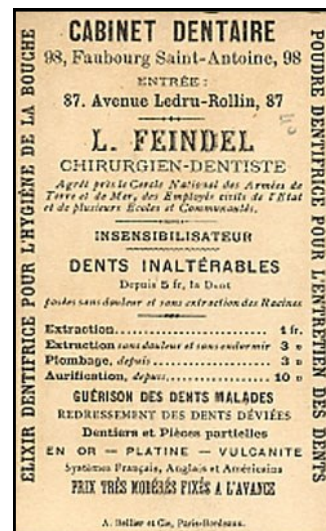... Madame Bachelard... donne avis, dans un but philanthropique, elle forme une clinique gratuite pour Chantilly et environs...



Chirurgien-Dentiste, Léopold LAPIÈRE. Soins de la bouche, travaux artistiques de prothèse dentaire, dents et dentiers de tous systèmes.



Carte illustrée, début XXème.  
Lith. LESSERTISSEUX. (Format 6,70x10,30 cm.)




Prix très modérés fixés à l'avance.

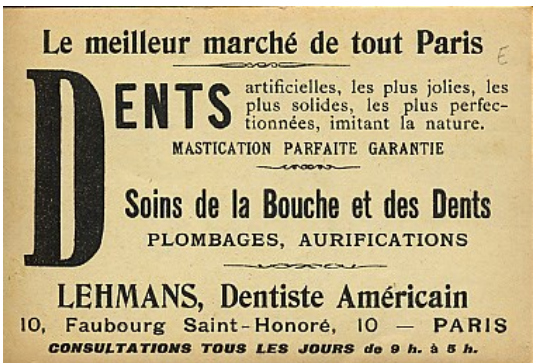



Le Louvre Dentaire donne la collection à toute personne qui en fait la demande (Indiquer le N° déjà reçu)

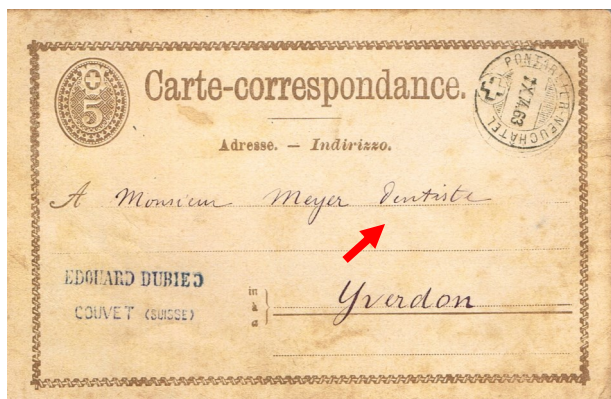

Feindel



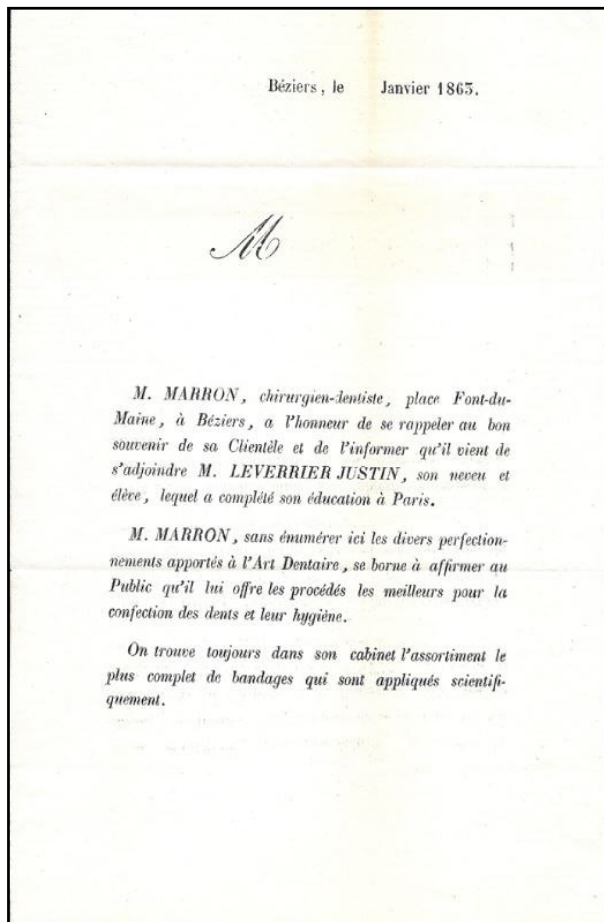
Le meilleur marché de tout Paris

Carte-correspondance



Suisse (1963)


Lettre



Béziers (janvier 1863)

Merci à M. D Hardy pour la copie de cette lettre.

Facture



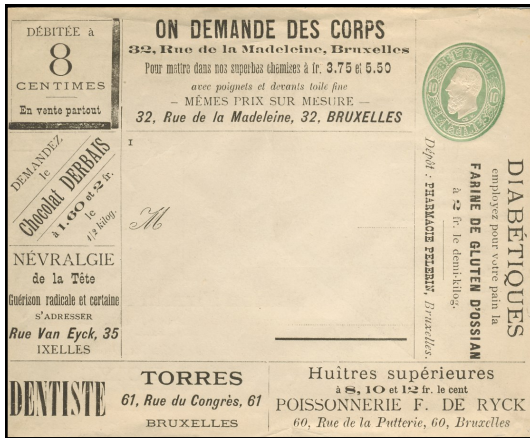
Facture de Mrs Guérin – Languille pour un dentier  
Moulins, le 19 août 1897






# L

ettre-enveloppe

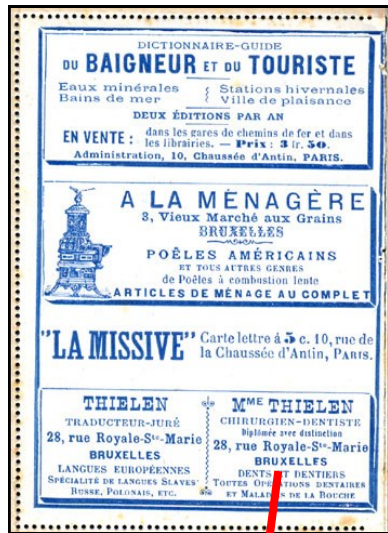

Et le verso de l'enveloppe

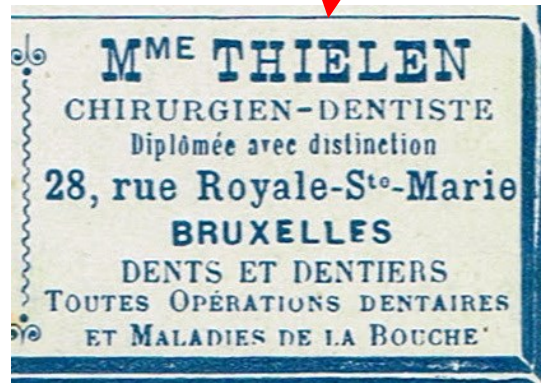

Belgique ± 1885

Enveloppe entier gauffré postal avec publicités, débitée à 8 centimes au lieu de 10 (Avec publicités reprises au verso) timbre n° 46 type Léopold II

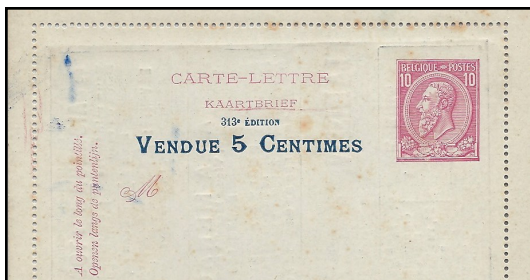

Dont une publicité pour le cabinet dentaire d'un chirurgien-dentiste, diplômée avec distinction, à Bruxelles en fin du 18e siècle.



# C

arte-lettre



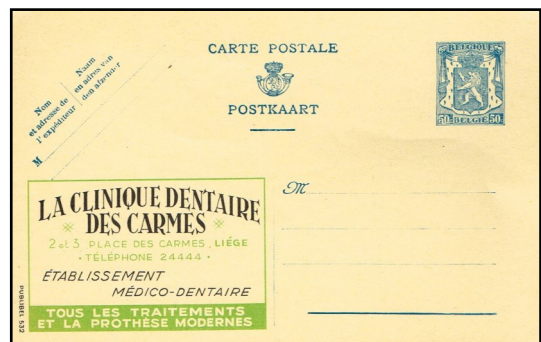Carte - lettre publicitaire (1884-1892) Timbre n° 46 type Léopold II

La pub, cela rapporte : on paie 5 centimes pour une carte-lettre de 10 centimes !

# C

artes postales : Publibel

Ce sont des entiers postaux belges : cartes postales avec une publicité dans le quart inférieur gauche du recto et qui ne dépasse pas cette surface. Les publicités sont commerciales, touristiques ou d'intérêt général.



Publibel n° 532 Clinique dentaire des Carmes

Elles sont uniques ou reprises sur différents tirages, et imprimées en une ou plusieurs couleurs. Toutes les publicités ont été imprimées par l'Agence Belge de

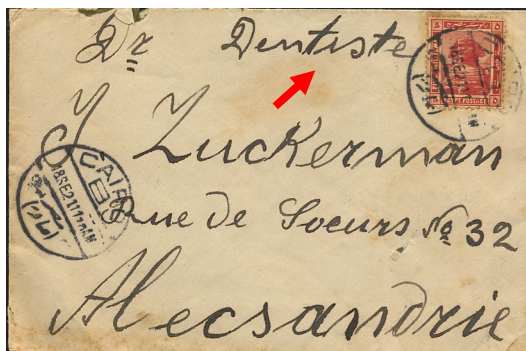




Publicité Postale "Publibel". Concessionnaire exclusif, à qui l'Atelier du Timbre de Malines a fourni les feuilles cartonnées. L'agence imprimait les publicités en feuilles de 50 ou 72 selon le format de la carte postale et retournait ces documents à l'Atelier de Malines qui imprimait le timbre et les légendes, découpait les feuilles et les envoyait au Dépôt du Timbre.

Ce dernier répartissait les "Publibel" dans les bureaux de poste d'une région ou dans tout le pays suivant le désir de l'annonceur. Ce processus de réalisation confère à ces cartes postales un statut particulier : ce ne sont pas des entiers "timbrés sur commande" car elles sont vendues par la poste, ni des repiquages privés, pas plus que des entiers officiels puisqu'elles sont imprimées par une entreprise privée. Disons qu'elles se situent entre les entiers semi-officiels et les timbrés sur commande.

Enveloppes



Égypte (1921)



Timbre avec erreur : double perforation  
États-Unis (1860)

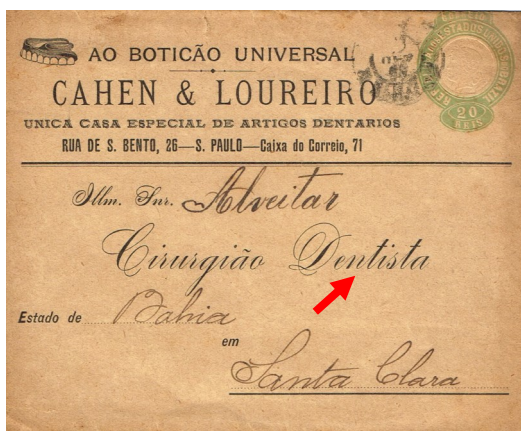

Publibel n° 636


Institut dentaire moderne (en Flamand)

Il existe deux types de carte Publibel : pour le service intérieur (carton grisâtre ou crème ou jaune clair) et pour l'étranger (carton bleu clair). Les légendes et inscriptions sur le recto ont été rédigées dans l'une des trois langues nationales, ou parfois bilingue.

(Documents "Petite histoire des Publibels" 2008 par Yves Hennekin)



Bande de journal  
Oblitération gaufrée  
Brésil (1898)



Publibel n° 479

Clinique dentaire (en Flamand)

Fête du village







# L e matériel du cabinet dentaire U nit

Des sociétés spécialisées dans la conception et la fabrication de matériel dentaire voient le jour dès le début du XIXème siècle. Le cabinet devient de plus en plus fonctionnel. Au XXème siècle les matériaux évoluent pour des raisons d'hygiène (métal, matériaux polystyrène...) et sont de plus grande fonctionnalité.




Le gros matériel (unit) a pour nom de marque :  
KAVO - QUETIN -- RITTER ...

*Allemagne (1991)*

L' **unit dentaire** actuel est un ensemble d'équipements généralement constitué de :

- un **fauteuil inclinable**
- un **bras mobile supportant un plateau**, généralement doté d'un porte-instruments avec 2 micromoteurs contre-angles) et d'une soufflette à air/eau.
- un **scialytique** (éclairage médical) fixé sur un deuxième bras mobile.
- un **crachoir** placé sur le côté gauche du patient. un **système d'aspiration**.



Cabinet dentaire

États-Unis (± 1920/1930)

L es **Pays-Bas** éditent en 1984 une série de 4 timbres humoristiques. Cette série permettant une surtaxe au profit de l'enfance, est accompagnée de cartes maximum.



On peut apercevoir sur l'un de ces timbres une installation dentaire (unit) de l'époque.



*" Et si je promets de ne pas pleurer, est-ce que je recevrai alors un bonbon? "*



*" Tais-toi maintenant. Cela n'a pas été trop grave ? et tu as droit néanmoins à un bonbon. "*

L e **Qatar** nous propose un timbre avec un unit moderne.

Cette émission, d'une série de 6 timbres, s'est faite en 1968 dans le cadre du 20ème Anniversaire de l'OMS (Organisation Mondiale de la Santé).

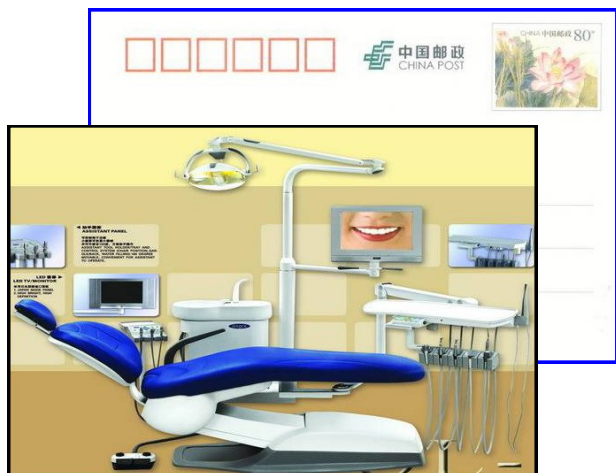


Un **Unit** moderne.





La **Chine**, comme dans beaucoup d'autres domaines, est devenue au cours des dernières années également un producteur d'unit dentaire.



*Entier carte postale n° 196447 (Chine 2009)*  
Une installation actuelle

L'Association Dentaire de **Thaïlande** a été créée en 1938, et la 1ère école fut établie en 1940 à Chulalongkorn.

L'Université Chulalongkorn est la plus ancienne université de Thaïlande et a longtemps été considérée comme une des plus prestigieuses du pays.

Elle a maintenant dix-huit facultés et quelques écoles et instituts. Considérée comme la meilleure et la plus sélective université de Thaïlande, elle attire logiquement les meilleurs étudiants du pays.

Elle est baptisée du nom du Roi Chulalongkorn (Rama V), et a été établie par son fils et successeur le roi Vairavudh (Rama VI) en 1917 en combinant l'École Royale des Pages et l'Université de Médecine.

La Faculté de Médecine Dentaire, Chulalongkorn offre un programme avec une formation de pointe pour les dentistes généralistes dans tous les aspects de la dentisterie.

Les étudiants seront tenus d'intégrer les soins de santé buccale du patient dans un plan global pour tous les groupes de population.

Cours obligatoires et séminaires couvrent toutes les spécialités dentaires, y compris l'endodontie, l'occlusion la mastication, la dentisterie opératoire, les médicaments par voie orale, l'expression orale et faciale, la radiologie, la chirurgie, la pédiatrie dentaire, la parodontologie la prothèse.


L'Association Dentaire de Thaïlande a été créée en 1938. Au mois de mai 2010, L'Université fêtera dignement son 70ème anniversaire.

En 1990, un timbre a été édité à l'occasion de la commémoration du 50ème Anniversaire de la Faculté dentaire de l'Université de Chulalongkorn.



Le tour à pied, présenté par James B. Morrison en 1872, est encore utilisé couramment dans certains pays.

Le timbre montre un étudiant, sous l'œil vigilant de son professeur, soignant une jeune patiente. Le fauteuil est assez ancien (Modèle S. Pappenheim construit en Thaïlande aux environs de l'année 1917).



*Un carnet de 5 timbres a aussi été édité, de même qu'un FDC.*

La **Syrie** nous montre en 1999 un dentiste au travail, utilisant un bel unit.



Ce timbre avait été émis lors du 7ème Congrès de l'U.A.D.A.C.





# LE CABINET DENTAIRE

## Sainte- Hélène

Le timbre est issu d'une série totale de 15 timbres multicolores concernant divers sujets.



Timbre de la série rééditée depuis le D-Day (Decimalisation Day), du 15 février 1971 avec valeurs décimales.

Le timbre montre un dentiste debout travaillant avec une installation dentaire (unit dentaire)



Série de timbre éditée en 1968 avec valeurs anglaises.

## Thaïlande (1985)



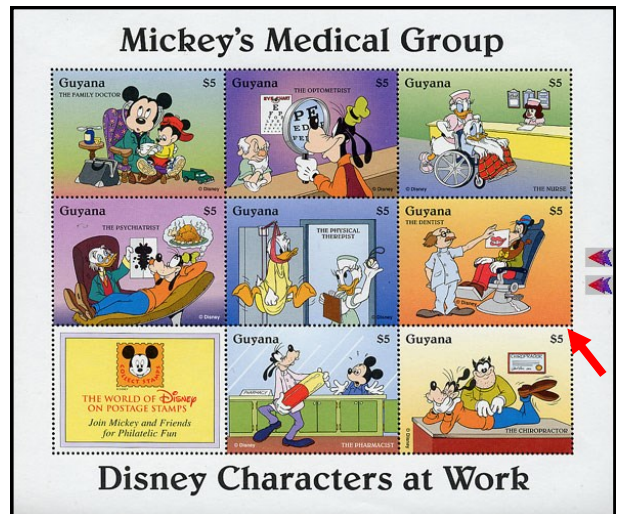
Illustration d'un dentiste travaillant avec une assistante dentaire dans une clinique moderne.

## Guyane (1995)



Horace chez le Dentiste.

Ce timbre fait partie de l'édition d'un bloc de 9 timbres, tous dessinés par Disney.



## Hongrie



Enveloppe d'un fabricant de fauteuil dentaire (1921)

## États-Unis

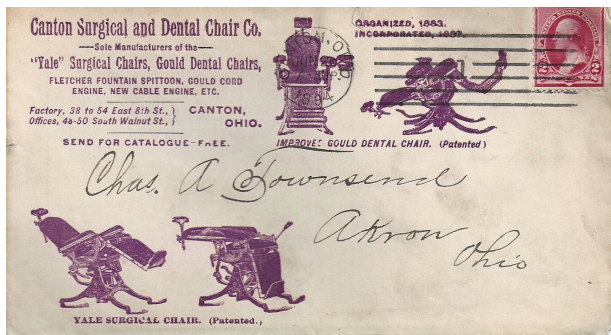

Enveloppe d'un fabricant de fauteuil dentaire (1922)





Aux États-Unis




Enveloppe d'un fournisseur de fauteuils. (1894)

Les Philippines éditent en 1983 ce timbre émis à l'occasion du Jubilé de Diamant de l'Association.

Il montre à côté de l'emblème de l'Association en dessin d'enfants souriants avec une inscription

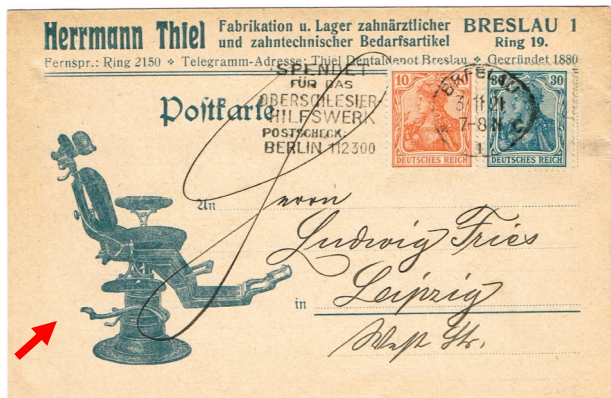
" Le bonheur est un ensemble de bonnes dents. "

Cachet : bloc incisif inférieur avec réflexion dans un miroir des faces internes.



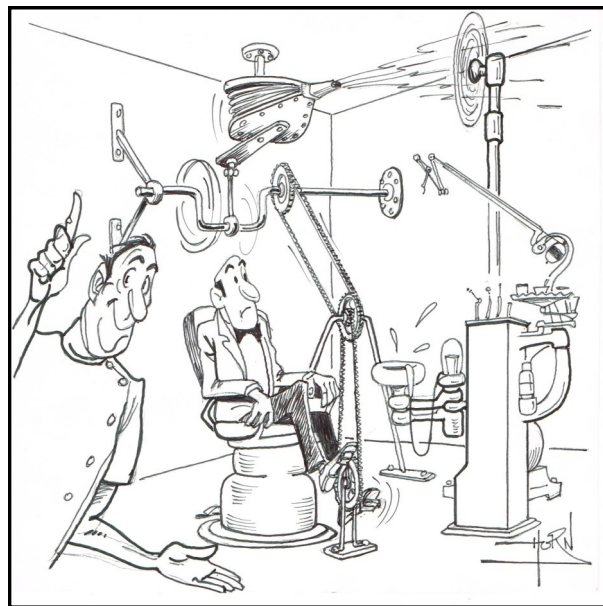
Le FDC montre le dentiste soignant un enfant sur son unit.

En Allemagne




Enveloppe d'un dépôt dentaire (1921)

Et que nous réserve l'avenir ??



Dessin humoristique original fait par l'artiste HORN à la demande de l'auteur (Belgique 1980)

Ou encore ?



L'Unit tout informatisé du futur ! (Le Monde 2001)

Et pourquoi pas cet ancien beau cabinet ?







## Appareils de Radiographie

### Wilhelm Conrad Röntgen


Le 28 décembre 1895, W.C. Röntgen (1845 - 1923) soumettait un manuscrit

" *Une nouvelle sorte de rayons* "

à la Société de Physique Médicale à Würzburg.



Physicien allemand, il a découvert les rayons X, ce qui lui a valu de recevoir le premier prix Nobel de physique en 1901. Il a reçu la médaille Rumford en 1896.

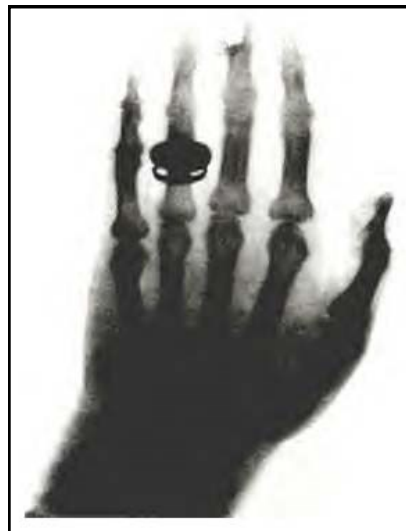

Le laboratoire de W.C.Röntgen à Würzburg.

La haute tension nécessaire était délivrée au moyen d'une batterie, d'un coupe-circuit et d'une bobine de Ruhmkorff.  
(document Siemens)

Le nom de Röntgen est toutefois principalement associé à sa découverte de rayons qu'il nomme les " *rayons X* ". En 1895, il étudie le phénomène du passage d'un courant électrique à travers un gaz sous basse pression. Des expériences dans ce domaine avaient déjà été accomplies par J. Plücker (1801-1868), Eugen Goldstein (1850-1931), Sir William Crookes (1832-1919), H. Hertz (1857-1894) et Ph. von Lenard (1862-1947). Les travaux de Röntgen sur les rayons cathodiques l'amènent à la découverte d'un nouveau type de rayon.


Cette découverte allait être utilisée pour le diagnostic tant en médecine qu'en dentisterie.



La main de Röntgen de la première radiographie.

La recherche de Röntgen fut rapidement développée en dentisterie puisque 2 semaines plus tard, le Dr Otto Walkhoff fit à Braunschweig la première radiographie dentaire. Il fallut 25 minutes d'exposition ! Il utilisa une plaque photographique en verre, recouverte de papier noir et d'une digue (champ opératoire) en caoutchouc.

Cette première radiographie fut d'une pauvre qualité et n'avait pas de valeur diagnostic. Elle fut rapidement suivie d'autres avec un temps plus court d'exposition.



Dès le début du XXe siècle, les cabinets de consultation étaient équipés d'un système radiographique mobile, appelé " armoire Röntgen "

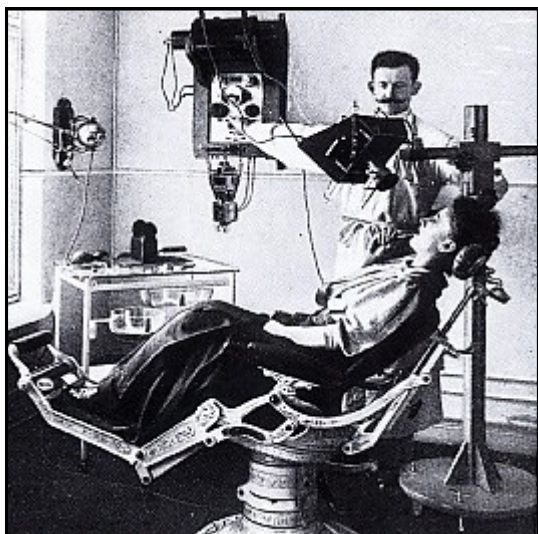
(document Siemens)

Aux États-Unis, un des pionniers de la radiographie dentaire fut le Dr William J. Morton, qui a présenté un travail le 24 avril 1896 ( *Les Rx et leurs applications en dentisterie* ) et le Dr C. Edmund Kells, qui fut le premier à utiliser la radiographie en endodontie (traitement des racines) et qui présenta une table

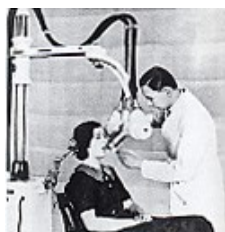



le 29 juillet 1896 à l'Association Dentaire du Sud.



En 1911, la prise de radiographies dans le cabinet dentaire présentait des dangers :  
des fils sous tension courraient dans tous les sens.  
(document Siemens)



Système HELIODONT de 1931 (document Siemens)



1934 - HELIOSPHERE (document Siemens)



1951



1965

Cette série suivante de 3 timbres édités en Afars et Issas présente **Wilhelm Conrad Röntgen** avec **Edward Jenner** (inoculation de la vaccine) et **Robert Koch** (Bacille de la Tuberculose)

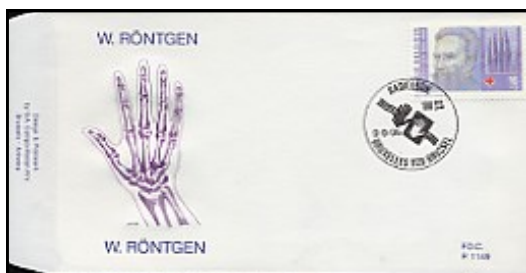

➔ Série " Hommes célèbres " (Afars et Issas 1973)

Il existe un lien étroit entre Wilhelm Conrad Röntgen et la Croix-Rouge de Belgique.



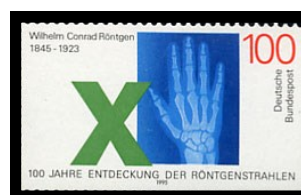Belgique (1995)



Le FDC

C'est en effet à l'hôpital " L'Océan ", que fut installé un service de radiographie. Cet hôpital, fondé au début de la 1ère guerre mondiale à La Panne reçut quelques 36.000 blessés durant la 1ère guerre mondiale. C'est là pour la première fois en Belgique que furent utilisés à grande échelle des rayons Röntgen. Ce service fut dirigé par le Dr Etienne Henrard, pionnier dans le domaine de la stéréoradiographie.

La découverte de Röntgen est également très souvent appliquée par l'Institut du radium, le premier centre cancérologique en Belgique, créé par la Croix-Rouge de Belgique en 1922.



Allemagne (1995)






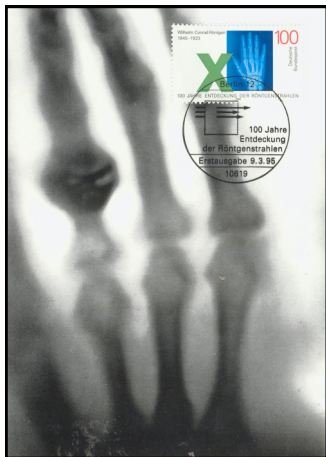
# LE CABINET DENTAIRE




*FDC : 100 ans de découverte des Rayons X par Wilhem Conrad Röntgen*



*FDC (Finlande 1995)*



*Timbre publié à l'occasion du centenaire de la découverte de Röntgen. Allemagne (1995)*



*Timbre et le FDC (Tchéquie 1995)*

La prise d'une radiographie du poignet (et de la main) fait également partie de l'examen en orthodontie de tous ces bilans, photos et téléradiographies. Même si de prime abord, le rapport entre la calcification de l'os et le système dentaire semble peu évident, l'utilité de cet examen à des fins orthodontiques est considérable. Il fournit d'indispensables renseignements sur la taille future de l'enfant. Il sert également à établir son âge osseux lequel ne coïncide pas forcément avec l'âge civil.



*Portrait du physicien Wilhem Conrad Röntgen et main radiographiée (1995)*



*Russie (1995)*




*Tube et "X" radiographie*



*Bloc de 2 timbres : Tube & Texte Cap Vert (1995)*







Timbre & FDC (Bosnie 1999)



Ce timbre et le FDC furent issus pour commémorer le Premier Congrès de radiologie Européen. (Espagne 1967)



150e anniversaire de la naissance de W.C. Röntgen Inde ( 1983)



Centrafricaine ( 1977)

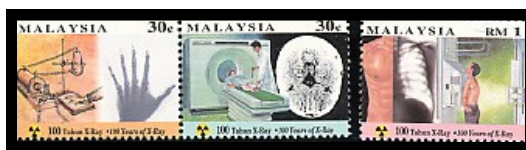

Imprimés se tenant en petite feuille avec texte sur chaque personnage en bas de page

Personnages célèbres et événements du XXe siècle : Inventeurs et leurs inventions. Antigua– Barbuda (1998)




Transkei (1984)



Les 2 timbres de 30c sont imprimés se tenant.

Rx d'une main avec un ancien appareil  
Femme passant au scanner  
Homme devant un appareil moderne et vue d'un poulmon  
Malaisie (1995)



Lampe de radiographie  
Congrès Européen de Radiologie à Vienne (1991)






Albanie (1993)



Timbre de la dernière série de 3 timbres parue à Danzig !


Dantzig (1939)




Corée du Sud. (1995)



Appareil de radiographie.  
Allemagne (1978)



Bloc avec timbres montrant  
une infirmière du service de radiologie  
Aurigny - Alderney (2001)



Carte de téléphone  
Japon



Protection contre les radiations  
et Croissant-Rouge tunisien (1987)

### Aujourd'hui

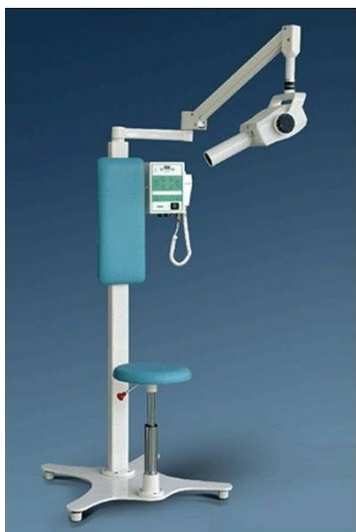La radiographie est également très largement utilisée en médecine dentaire tant dans le diagnostic que lors de différents traitements, comme, par exemple, en endodontie (traitement des racines), lors du placement d'implants, dans le suivi des lésions pathologiques osseuses, lors des traitements de fractures, etc....

Les appareils en usage permettent soit la prise de radiographies intra-buccale, soit extra-buccale, (du type panoramique ou encore téléradiographique).

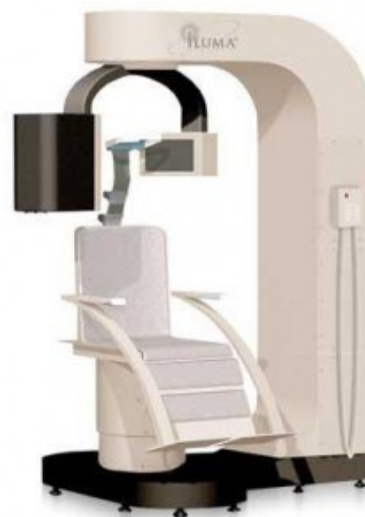



Appareil Rx panoramique



Appareil de Rx type long cône



dents, une mâchoire), ce qui permet d'éviter d'irradier inutilement les autres parties du crâne.

Les applications du cône-beam sont nombreuses allant de la chirurgie buccale à l'orthopédie (poignets...) en passant par l'orthodontie, la chirurgie maxillo-faciale et l'ORL. Étant plus indiqué pour l'examen des tissus minéralisés (dents, cartilages, os), il permet d'identifier les lésions osseuses, les fractures, les infections, les kystes ou les corps étrangers.

Autrement, du fait de la précision qu'il apporte, le cône-beam reste un examen de choix en implantologie. Il permet d'évaluer au plus juste le volume osseux et la position des structures anatomiques délicates comme les nerfs en vue de la pose d'implants. La modélisation en 3D permet en outre de choisir la taille et la forme des implants proportionnellement à la morphologie du patient et de simuler leurs emplacements virtuellement.

### La nouvelle technologie : le CÔNE-BEAM

A mi-chemin entre le panoramique dentaire et le scanner, le cone-beam crée une petite révolution dans le domaine de l'imagerie médicale. Cet appareil offre notamment de nouvelles opportunités en matière d'examen dentaire.

Le cône-beam (ou CBCT) est une nouvelle technique de radiographie numérisée apparue vers la fin des années 90. Comme son nom l'indique, il utilise un faisceau d'irradiation de forme conique. Cet appareil présente notamment l'avantage d'être plus précis que le panoramique dentaire en offrant une résolution similaire, voire supérieure à celle du scanner, avec en plus la possibilité d'une reconstitution numérique en 3D.

Autre avantage, le cône-beam apporte des indications plus détaillées sur les petites structures osseuses, difficiles à visualiser au scanner. Et à l'inverse de celui-ci, il permet de balayer en un seul passage l'ensemble du volume à radiographier, en étant en outre moins irradiant. Il offre par ailleurs la possibilité de localiser le champ d'examen sur la zone à étudier (quelques

A noter : Si le cône-beam offre une résolution supérieure au panoramique dentaire ou au scanner, il a ses limites et ne permet pas d'étudier les tissus mous, ni de mesurer la densité

## L a stérilisation au cabinet dentaire.

**Joseph Lister** (1827 - 1912)

Chirurgien britannique

Au XIXème siècle, Lister fut le premier à comprendre que bien des maladies postopératoires étaient dues aux déplorables conditions d'hygiène que connaissaient alors tous les hôpitaux.

Un des points principaux de la chirurgie moderne est la découverte par Joseph Lister de l'**asepsie** et de ses effets sur les dangers de l'infection post-chirurgicale et





de sa mortalité.

Joseph Lister, après des études médicales à Londres, commença à étudier la coagulation du sang, les inflammations post-traumatiques ainsi que les soins à donner aux plaies chirurgicales et devint professeur de chirurgie à Glasgow. En 1865, il découvrit la théorie des germes formulée par le bactériologiste français Louis Pasteur, dont les expériences révélèrent que la fermentation et la putréfaction étaient provoquées par des micro-organismes en contact avec des matières organiques.



*Transkei (1982)*

Il publia ses recherches dans le journal Lancet ' Le principe de l'asepsie dans la pratique de la chirurgie'. En 1867, il devint professeur à Londres durant 15 années. En traitant ses instruments, les blessures et les blouses au phénol, Lister parvint en 1869 à réduire le taux de mortalité opératoire à 15 p. 100. et en 1891 il fut l'un des fondateur de l'Institut Anglais de Médecine Préventive, copié sur le modèle de l'Institut Pasteur de Paris. Il devint baron en 1883 et fut le premier médecin à accéder à la pairie en 1897.



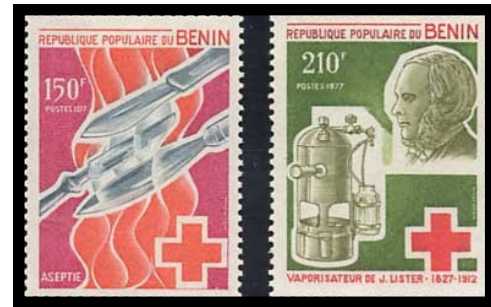*Timbres du Centenaire de la découverte de l'antiseptisme par le Baron Joseph Lister (Grande-Bretagne 1965)*



*et le FDC*

**Nous savons combien l'asepsie, de rigueur dans un cabinet dentaire, fait partie du quotidien des**

**praticiens**



150e anniversaire de la naissance de J. Lister  
Benin (1977)

**Octave TERRILLON (1844 - 1895)**

Créateur de l'asepsie.

Chirurgien des hôpitaux de Paris. Professeur de la Faculté de médecine. Il donna un cours de pathologie externe. Collaborateur de Terrier, et publia en 1889 " *Leçons de clinique chirurgicale à la Salpêtrière* " et de nombreux articles.



*Bloc de 4 timbres (France 1957)*



Stérilisateur portable en métal composé d'une boîte se fermant hermétiquement avec 2 supports en métal et petit réservoir à pétrole avec mèche + un réservoir à pétrole.  
( 18 x 8 x 4 cm)

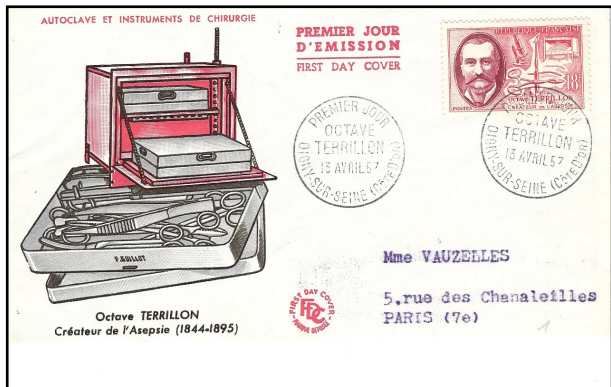**La stérilisation au cabinet dentaire en 2012.**

La stérilisation est un acte quotidien dans nos cabinets. Elle doit néanmoins être intégrée dans la compréhension de l'ensemble des mesures prises pour





empêcher la contamination. C'est alors toute une chaîne, qui va de l'hygiène des mains, le port d'une tenue appropriée, la prévention des accidents d'exposition au sang, le traitement des surfaces souillées, la gestion des déchets de soins, le traitement du matériel (et donc la stérilisation) jusqu'à l'agencement du cabinet, qui permet une circulation adéquate et facilite la mise en œuvre de ces mesures.



Haut : Consultation chez le médecin




Bas : Trousse de chirurgien Iran 1992

1. La stérilisation n'est que l'un des éléments de l'ensemble des mesures à prendre pour empêcher la contamination au cabinet dentaire.
2. Le cycle de traitement du matériel comprend plusieurs étapes rigoureuses.
3. La stérilisation est pratiquée dans un autoclave qui doit être validé par un certain nombre de tests.
4. La traçabilité permet de retrouver les paramètres du cycle de stérilisation pour les instruments concernés par ce cycle.
5. Les instruments rotatifs requièrent un traitement particulier.

par Corinne Touboul (SOP) - 2012

## La petite instrumentation



L'instrumentation se reflète sur les faces des dents.

FDC (Malaisie 2001)

### La trousse de soins. :

Depuis l'antiquité, différents instruments ont été créés pour la chirurgie médicale et dentaire.

Les 2 timbres suivants, se tenant verticalement, ont été édités à l'occasion du Congrès International d'Histoire de la Médecine en Iran et en pays islamiques. (1992)



Carte maximum 1er jour - Malaisie 1997

On retrouve tous les instruments dentaires dans cette salle de soins "Nouvelles Technologies en chirurgie" d'après un collage de Maurice Estève.

Ce timbre honore tous les médecins, chercheurs et scientifiques qui sont les responsables de l'avancée technologique en techniques chirurgicales.



Instruments chirurgicaux



Timbre & FDC (Luxembourg 1993)





Allemagne(1977)

Institut Karl Sudhoff.

Une partie de la collection de l'histoire de la médecine de l'Institut Karl Sudhoff à Leipzig a été éditée par la poste d'Allemagne Démocratique en 1981 sous forme d'une très belle série de 6 timbres médicaux multicolores.



Pélican, pied-de-biche et extracteur dentaire. (XVIIème siècle)

Allemagne Orientale (1981)

Ce timbre fait partie d'une série de 6 multicolores.



- 10p : jusquiame et encensoir (XVème siècle)
- **20 p : instruments dentaires (XVIIème siècle)**
- 25p : sétou et forceps (XVIIème siècle)
- 35p : couteau de lithotomie (XVIIIème s.) et ciseaux herniaires ( XVIIe s.)
- 50p : forceps obstétricaux ( XVIIIème s.) et spéculum ( XVIIème s.)
- 85p : élévateurs ( XVIIème s.)



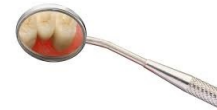Le **Docteur Eisenbarth** est un chirurgien dentiste ambulante



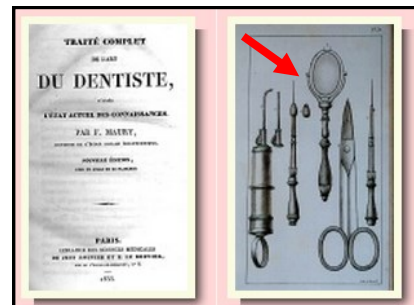
Le timbre montre un chirurgien itinérant travaillant dans la bouche d'un "patient", avec en arrière-plan des instruments.

Le miroir.

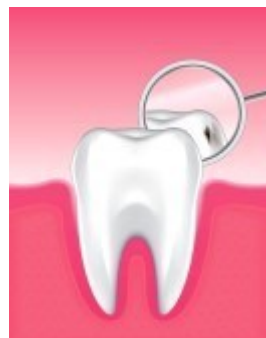Il semblerait qu'il n'y ait aucune trace de miroir dentaire au 18ème. Son apparition daterait du début XIXème siècle.



C'est classiquement et probablement **Maury** qui dans son édition 1828 de son "**Traité complet de l'Art du dentiste**" serait le premier à parler sérieusement de l'usage du miroir en bouche et qui plus est en l'illustrant dans une de ses planches.



Par sa simplicité et son efficacité, le miroir dentaire est devenu non seulement un instrument incontournable de l'exercice dentaire, mais aussi l'instrument symbolique de toute la profession dentaire.



Une position de travail adéquate permet de traiter en vue directe une grande partie de la bouche et des dents. Pour visualiser la zone de travail complète, deux possibilités s'offrent au dentiste : il peut soit se plier en deux, ou utiliser un miroir dentaire.





Le miroir de bouche est en fait un petit miroir rond portatif de ± 23 mm de diamètre, vissé en extrémité d'un manche et placé à l'intérieur de la bouche du patient. Le miroir est donc un outil de travail permettant de voir les structures orales à des angles variés et de traiter toute la denture avec une précision maximale et une fatigue minimale tout en adoptant une position de travail équilibrée pour le praticien.

L'utilisation ciblée de miroirs dentaires appropriés épargne au dentiste une fatigue précipitée, des picotements dans les yeux, de crispation des doigts et des troubles de la posture

Le petit miroir dentaire est pratiquement toujours utilisé lors de la première visite du patient afin de précéder à une inspection de la denture.



*Le FDC montre un dessin d'un grand miroir en arrière d'une ville, avec le bloc de dents antéro - inférieures en avant plan..*

**Taiwan (1982)**



Insigne (Malte 1994)

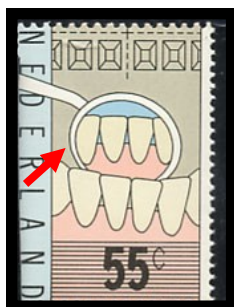
En effet son rôle est multiple, car il permet non seulement de visionner toutes les surface des dents, mais de plus il ajoute par réflexion un apport de lumière. De plus ce petit instrument sert également d'écarteur de la langue et des joues lors de l'examen buccal.

**Malte (1994)**



Une main tenant un miroir au centre de plusieurs cercles et au milieu d'une arcade dentaire vue aussi en miroir.

**Pays-Bas (1977)**



*Représentation des dents du bloc incisif inférieur en vue vestibulaire et dans un miroir la face linguale.*



Le dentiste tient le miroir de la main gauche, ce qui lui permet d'écarter la langue, et de plus mieux voir les faces linguales des dents afin d'effectuer un détartrage.

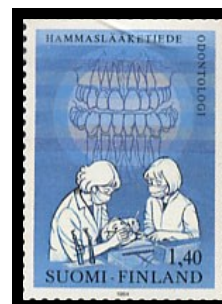**Kuwait (1989)**



*Série de 3 valeurs.*

2 mains se tenant avec miroir et seringue.

**Finlande (1984)**




La dentiste travaille en tenant un miroir de la main gauche, et dans l'autre un autre instrument.





# LE CABINET DENTAIRE

Japon (1983)



Un miroir éclaire une dent molaire.



D'une série de 4 timbres de Propagande en faveur de l'enfance .

Corée (1997)




Cachet : Le miroir trône à côté de la molaire, déguisée en tête de praticien.

Kuwait (1977)



On découvre dans un miroir l'image d'un dentiste soignant une jeune femme.  
Série de 2 valeurs de 30 & 80 fils.

Quelques flammes postales



Allemagne (1974)

Papua & Nouvelle Guinée (1964)




Le dentiste écarte la joue à l'aide d'un miroir.



Pays-Bas (1986)



Danemark (1995)

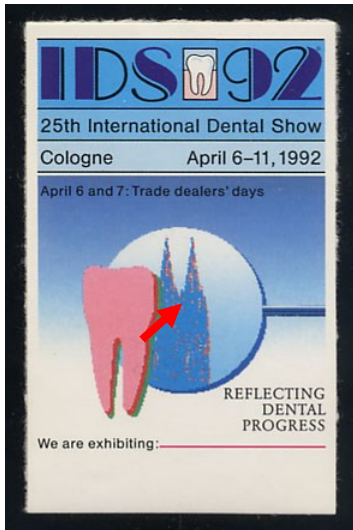


Cachet sur enveloppe entier (Australie 1990)

taille dans la dent, afin d'y éliminer les parties cariées, ou encore lors de la préparation d'une dent pour la mise en place d'une couronne.




Enveloppe (Allemagne 1928)



La cathédrale de Cologne se reflète dans le miroir. Allemagne (1992)



FDC (Allemagne 1979)



Le caducée symbolique professionnel. Le serpent s'enroule autour du miroir.



Petite boîte à fraises en bois ( 9 x 5 x 7 cm)

### Fraises

Les fraises dentaires font partie des instruments standard pour la technique de préparation dentaire et elles sont disponibles en formes et versions différentes. Les fraises sont faites avec divers métaux, tel l'acier, le tungstène ou le diamant. Elles sont utilisées pour la

### Seringue

La seringue est utilisée en médecine bucco-dentaire lors des anesthésies locales afin d'éradiquer la douleur pendant les soins. Elle peut aussi l'être pour le rinçage des canaux dentaires lors d'un traitement endodontique.





Hongrie (1952)



Dans une série de 6 timbres consacrée au Service de santé

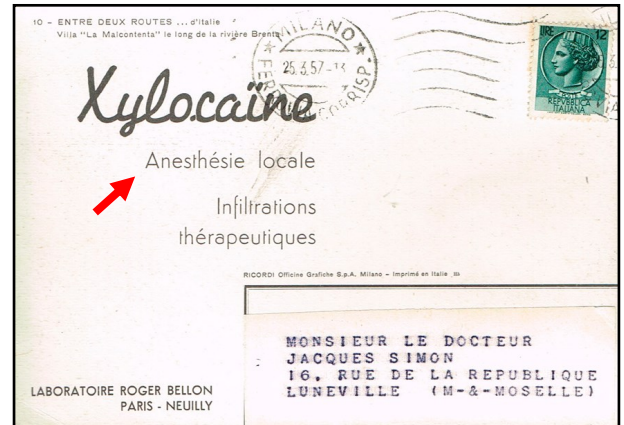
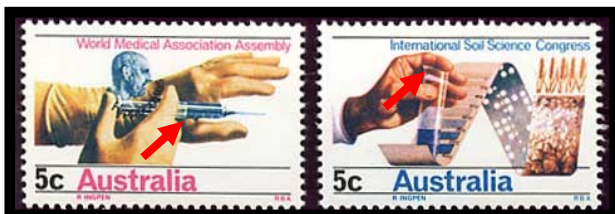

Imprimés se tenant verticalement, émis en petite feuille.



Congrès Médical à Budapest (Hongrie 2002)

Australie



La xylocaïne est le produit de base utilisé en anesthésie locale.

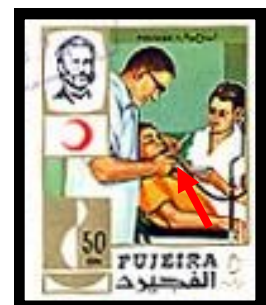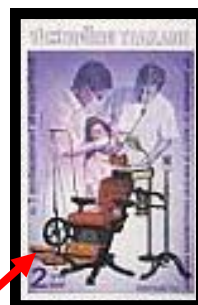Un autre système semble représenter un moyen alternatif efficace de réaliser l'anesthésie topique des membranes muqueuses orales. Son utilisation pour l'anesthésie pulpaire est incertaine.



Appareil Syrijet Mark II (Mizzy) pour anesthésie trans-muqueuse sans aiguille par envoi d'une dose d'anesthésique par air comprimé. (Boîte : 28 x 10 cm)

Tour dentaire

Le 7 février 1871, un brevet est accordé à James B. Morrison pour le premier tour dentaire à pédale. Depuis lors, le tour classique est devenu électrique. D'autres améliorations ont été mises heureusement sur le marché, comme la turbine, les ultra-sons et le laser.





Préparation du vaccin antivariolique

Le laborantin utilise un tour dentaire pour la perforation de l'œuf.

**Le microscope.**

Le microscope est un instrument utilisé pour obtenir une image agrandie d'objets, d'organismes vivants, ou de détails minuscules ou invisibles à l'œil nu.




Série de 4 valeurs, en bloc de 4 timbres (Allemagne Orientale 1980)

- 20 p : Microscope de Huntley, Londres, 1740
- 25 p : Microscope de Magny, Paris, vers 1751
- 35 p : Microscope d'Amici, Modène, 1845
- 70 p : Microscope de Zeiss, Iéna, 1873

Déjà au 2ème siècle avant notre ère, il était connu par les Romains qu'un verre rempli d'eau avait de magnifiques propriétés, mais ce n'est que quelques siècles plus tard que furent développées les lentilles. Roger Bacon fut le premier à décrire leur usage lorsqu'il en eut besoin pour lire. Le microscope est composé de plusieurs lentilles, convexes pour l'objectif et concaves pour l'oculaire. Le 1er microscope fut très probablement conçu en Hollande par Zacharias et Jansen aux environs de 1590. Le télescope est basé sur les mêmes principes. Beaucoup de fabriques furent créées au XIXe siècle.

**Carl Zeiss** (1816 - 1898) fonda un petit magasin en 1846 pour la construction et la réparation d'instruments de l'Université de Iéna. En 1899, Ernst Abbe se joignit à lui et la firme acquit une très belle réputation. Grâce à tous ces efforts la firme s'établit

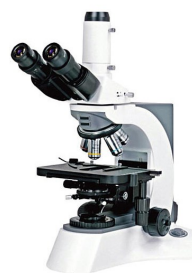dans d'autres villes et continue sa production jusqu'à ce jour.



FDC (Allemagne Orientale 1989)

**Microscope dentaire :**

Le microscope est également utilisé depuis quelques années en dentisterie (parodontologie - endodontie)



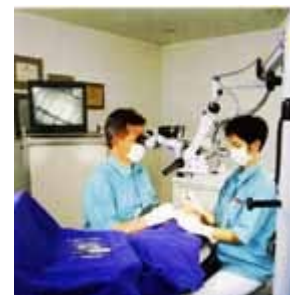Avec la bonne obligeance de la firme Dugourd Echo dme (France)

Le microscope à contraste de phase est très utilisé en bactériologie grâce à sa particularité de révélation des objets peu opaques, notamment dans le domaine dentaire dans la recherche en parodontologie, recherche de la flore bactérienne de la gencive, dite maladie parodontale.



Cuba (2000)

Le microscope numérique est particulièrement utilisé en endodontie pour réaliser les traitements des canaux dentaires, observer les micro-fêlures, etc.




L'utilisation d'un microscope offre une meilleure visibilité de l'anatomie des canaux, permet de préciser un diagnostic ou de réaliser des traitements complexes (anatomie canalaire particulière, canal non traité, retrait d'instrument cassé, perforation...).





Pitcairn (1968)



Mauritius (1978)



Un implant dentaire est donc une racine artificielle que l'on fixe dans l'os de la mâchoire et qui est destiné à accueillir une prothèse dentaire fixe, mais parfois amovible en fonction de l'infrastructure osseuse résiduelle.



Chili (1982)


Un implant est une sorte de vis de forme droite ou conique. Selon l'indication, il sera long de 10 à 15mm et large de 3 à 5mm.

Le matériau utilisé est le **titane**. Le titane est parfaitement biocompatible, aucune intolérance n'a été démontrée à ce jour. De plus, de nombreuses études montrent que l'os vient naturellement se coller au titane.

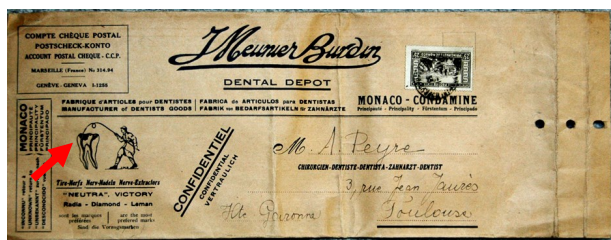
Autres divers instruments.

Le tire-nerf

Il s'agit d'un petit instrument manuel utilisé en endodontie pour l'extirpation du paquet vasculo-nerveux des racines de la dent.



FDC du 8e Congrès mondial d'implantologie orale Inde (2010)




Enveloppe du dépôt dentaire Meunier (Monaco)

Cette ostéo-intégration a été définie par Brånemark et al. (1985) comme étant une "jonction anatomique et fonctionnelle directe entre l'os vivant remanié et la surface de l'implant mis en charge".

Les implants

Ce type d'interface permet le maintien d'un taux de succès élevé à long terme

Les implants sont utilisés pour le remplacement d'une dent unique jusqu'à une denture complète haut et bas.



Divers types d'implants (de gauche à droite)

- implants aiguille de Scialom
- Implant tantale d'Heinrich
- Implant lame de Linkow
- Implant céramique du Sandhaus

L'implantologie dentaire est une technique qui vise à remplacer une racine dentaire quand celle-ci a dû être extraite.



Vignette (1963)



" A la 3<sup>e</sup> guérison radicale "  
Ancienne assiette à Thème.  
(Opaque de Sarreguemines)

**Éventail rond** avec publicité de Dentiste à Bauge 49



Éventail à déploiement circulaire décoré de fleurs roses et violettes.  
Sa particularité tient à la publicité (autorisée dans les années 30) au dos :

M. et Mme THERET Chirurgiens-Dentistes  
Rue Adolphe David Bauge,  
Consultations Lundi Mardi Jeudi Vendredi  
Diamètre : 17 cm - Hauteur : 26 cm.



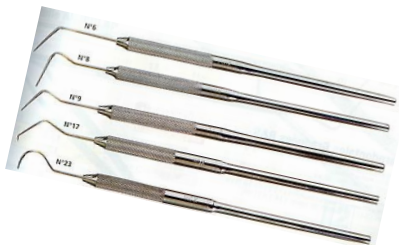

# LE CABINET DENTAIRE

## Sonde dentaire

Pourtant, un autre instrument d'examen aussi commun que le miroir, la sonde dentaire existe en plusieurs variétés.

La sonde permet au dentiste de détecter de nombreux problèmes dentaires comme les puits et fissures, des caries, ainsi que des problèmes avec les couronnes et bridges.



La sonde parodontale, avec une gravure millimétrée, est utilisée pour mesurer la profondeur des poches parodontales.



## Malte (1994)



## Thaïlande (1998)



## Précelle

Votre dentiste peut utiliser des pinces pour placer ou récupérer de petits objets dans les dents ou en bouche. Il peut y avoir un mécanisme de verrouillage qui aide à prévenir la perte d'objet par inadvertance.



## Saint-Marin (1990)

Hommage à Sir Olivier Lawrence (1907-1989)

Portraits de l'acteur dans ses interprétations : ici dans « Marathon Man »



L. Olivier tient dans une main une précelle et dans l'autre un flacon.

## Boîtes d'instruments

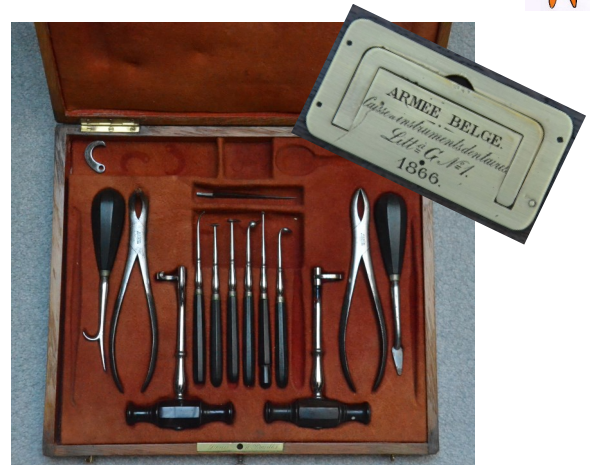

Très grande boîte en bois utilisée dans un 2ème temps pour y placer cette belle série d'instruments dentaires (presque complète).

En effet, c'est le couvercle qui sert d'écrin en velours rouge.  
Date : ± 1850 ( 65 x 40 x 10 cm)



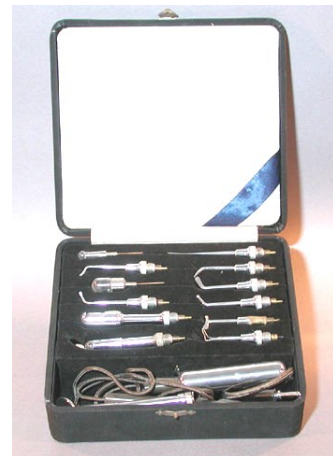Boîte recouverte de cuir rouge et intérieur velours rouge.  
Contenu : 2 pièces à main l'une droite; l'autre légèrement  
coudée avec mandrins et meulettes diamantées pour  
préparation des dents à couronner. Marque : D & Z  
( 16 x 12 cm )



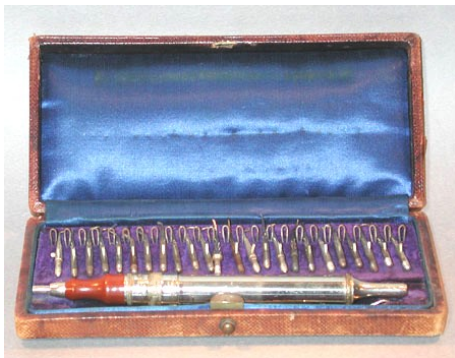Très belle Caisse d'instruments dentaires  
dans un écrin de velours bordeaux.  
Armée Belge (1866)



Boîte en bois avec maillet & instruments  
à foulage d'or cohésif pour obturation de la dent.  
Fabrication : Sté Coopérative des  
DENTISTES DE FRANCE (18x 9 cm)



Boîte contenant une série d'instruments à monter sur manche  
à apport électrique (dont 4 lampes, 1 cautère, brunissoirs...)  
(19 x 19 x 4 cm)



Boîte en bois avec maillet à ressort & instruments  
à foulage d'or cohésif pour obturation de la dent.  
(18x 9 cm)

**Modèle d'examen** destiné à l'art dentaire de  
marque VECABE.

Suivant l'auteur, le modèle VECABE se veut de  
contribuer à faire connaître, comme elle le mérite, la  
prothèse dentaire moderne, à inciter à de nouveaux  
perfectionnements. Les divers appareils prothétiques  
sont expliqués par le dentiste à l'aide des modèles  
respectifs. L'Art et sa Science dentaires sont arrivés à  
un degré de perfectionnement élevé.



Maillet automatique pour tour Doriot.  
Boîte en bois : 20 x 8 cm)



Boîte carrée : 26 x 26 x 9cm)

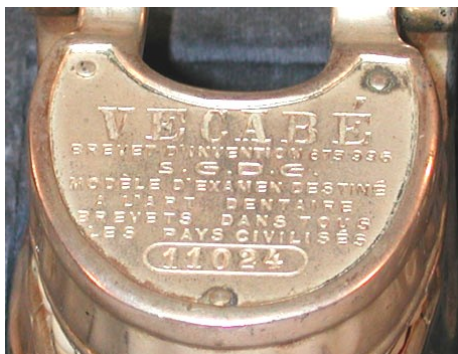



## LE CABINET DENTAIRE

Cette boîte en bois noir et intérieur velours contient un jeu sur occluseur de mâchoires avec ses dents qui peuvent être retirées une à une.

Cette manipulation faite par le praticien à son patient permet de représenter non seulement une denture malade ou défectueuse due à l'extraction d'une ou plusieurs dents, mais aussi, après leur remplacement par des pièces de prothèse, une denture saine ou complète après le disparition de la dégradation.



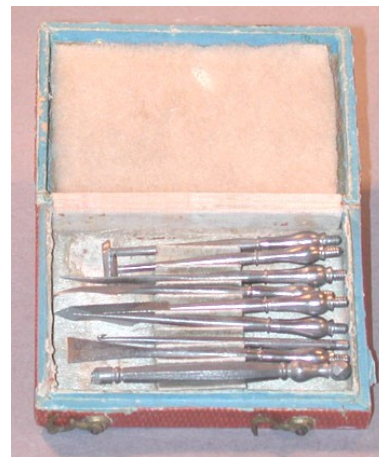
Exemplaire n° 11024  
On peut lire aussi :  
" BREVETS DANS TOUS  
LES PAYS CIVILISES " !!!

Ce texte provient du brevet d'invention Gr.19 - Cl.1 N° 675.996 demandé le 31 mai 1929, à 14h 6m, à Paris par M. Walter KÖHLER résidant en Allemagne. Le brevet fut délivré le 18 novembre 1929 et publié le 17 février 1930 (*copie du brevet en possession du collectionneur*).

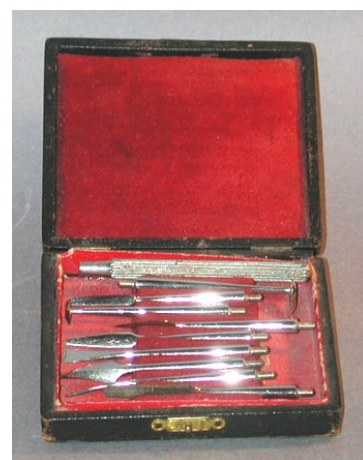### Nécessaires à détartrage



Petite boîte en cuir noir avec miroir au mercure et drap en velours contenant un petit nécessaire de détartrage.  
5 outils à visser sur un manche en ivoire.  
± 1780 (6 x 4 cm)



Petite boîte en cuir rouge contenant un petit nécessaire de détartrage de 8 outils à visser sur un manche en métal.  
± 1800 (7 x 5 cm)



Petite boîte carrée en cuir noir avec un intérieur rouge contenant un petit nécessaire de détartrage de 9 outils à visser sur un manche en métal.  
± 1800 (8 x 8 cm)

### Boîtes à dentier

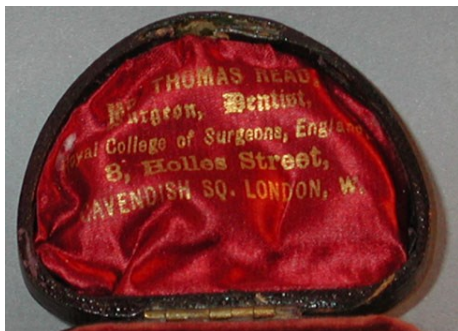Le praticien pouvait aussi remettre à son patient une belle boîte pour y ranger sa prothèse dentaire.

### Boîte anglaise du dentiste THOMAS





Boîte de M. JUIN, Chirurgien-dentiste à Paris



Boîte de E. NEVEU, Chirurgien - Dentiste à Rouen



L : 35 mm



France - ± 1900

La boîte est de couleur noire et luisante encore avec des lettres dorées assez bien conservée ! Les 1ères lettres des mots du nom " E. Neveu " portent même des décorations genre lettrines anciennes très fines comme des produits de luxe d'il y a 100 ans ! Il y est marqué (toujours en belles lettres anciennes) " Chirurgien Dentiste " entourant le blason de la ville normande : trois fleurs de lys et un mouton brebis avec une auréole et portant une croix, et en bas le mot " ROUEN "

Le Dentiste peut également donner une petite boîte pour y conserver les dents de lait de l'enfant.

Boîte de E.SAUVANET, Chirurgien Dentiste à Issoudun



37 x 20 mm



Trousse d'urgence du Docteur PONT pour immobilisation immédiate des fractures des Maxillaires.



Boîte de présentation avec divers objets pour le dentiste (couronnes estampées - papier d'articulé - matériel pour orthodontie et prothèse)





Cabinet dentaire du Dr Claude Martin, à Lyon ( 1909)

Médaille en bronze (5 x 7 cm)



Autre face de la médaille

Portrait de Claude Martin

La médaille représente le chirurgien-dentiste Claude Martin (1843-1911) de Lyon, pratiquant dans son cabinet dentaire.

Claude Martin, né en 1843 à St Etienne, dans une famille d'artisan, part à Lyon, où il est d'abord employé chez un passementier, puis débute en apprentissage chez un dentiste, qui l'envoie ensuite chez son frère à Paris, où il entre comme opérateur. En 1867, à l'Exposition de Paris, il est fortement impressionné par les prothèses dentaires présentées dans les vitrines de Préterre. En 1873 il s'installe à Lyon. En 1874 il est nommé dentiste de l'Hôtel-Dieu. En 1893 il passe ses diplômes et sa thèse de médecine. En 1897 il est élu Président de l'Association des Dentistes du Rhône. (*in BIUM, Univ. Paris 5*)

C. Martin s'est rendu célèbre par sa méthode extraordinaire et presque incroyable de couper certaines parties des racines tout en effectuant une obturation de la racine.

Un patient, d'âge moyen, est assis sur une chaise datant des années 1880. Un petit meuble mobile et orientable, est fixé au mur et sert de reposoir pour les instruments. On y voit une soufflète à air, une petite poubelle, une bouteille ainsi qu'une caissette.

Le dentiste est revêtu d'une blouse de chirurgien fermée jusqu'au cou.

En arrière plan, on découvre une grande armoire aux portes vitrées, dans laquelle sont rangées 10 empreintes devant servir probablement à des prothèses faciales.